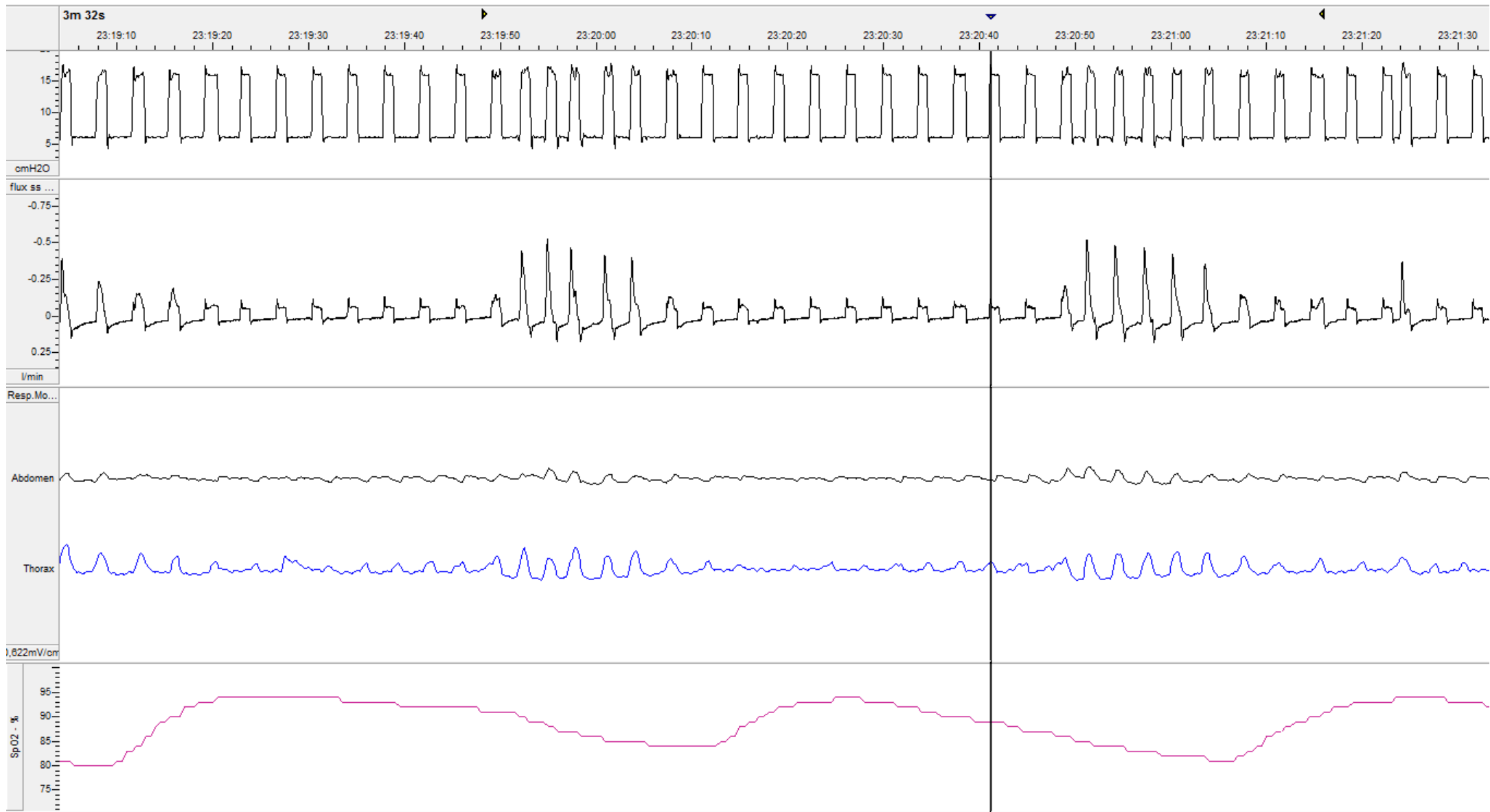


Cas 5

Niveau 2



Cas 5

Mme P, Insuffisance respiratoire chronique sur paralysie diaphragmatique par phrénicectomie droite, cyphoscoliose et SAOS.

VNI de niveau 1 avec masque nasal.

Quel est le type de ventilateur et votre diagnostic sémiologique ?

Quelle modification de réglage proposez-vous ?

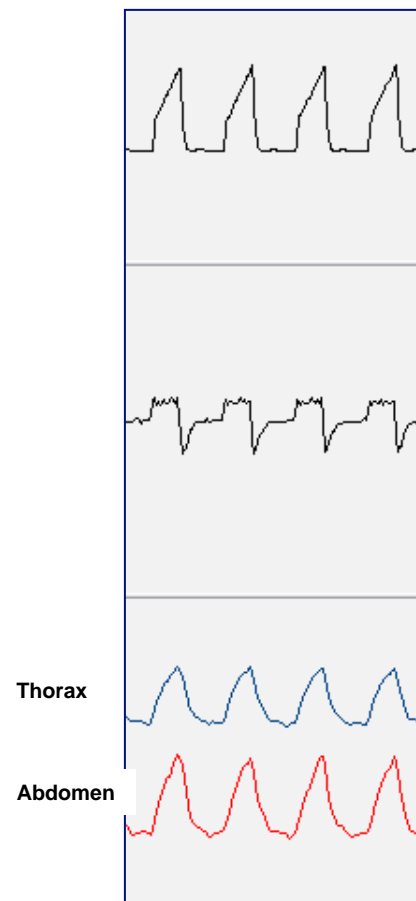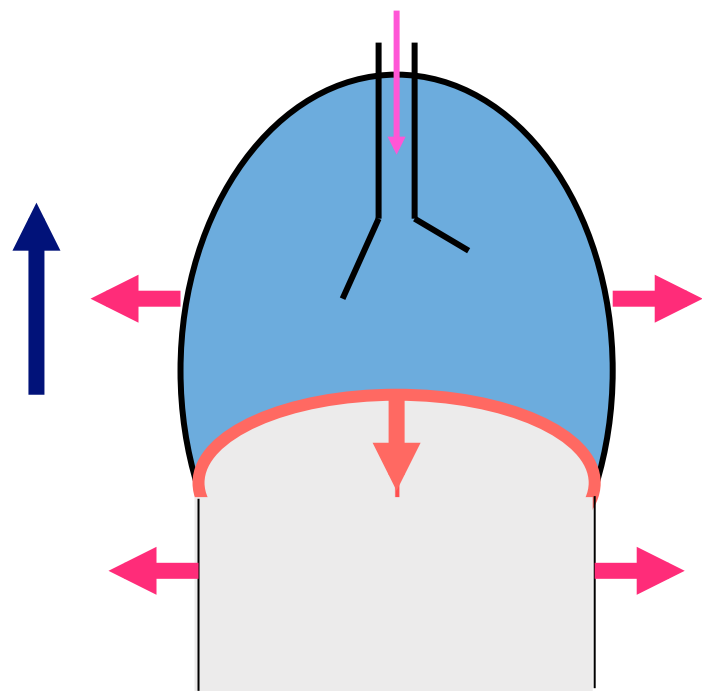
Justifiez vos réponses

Réponse :

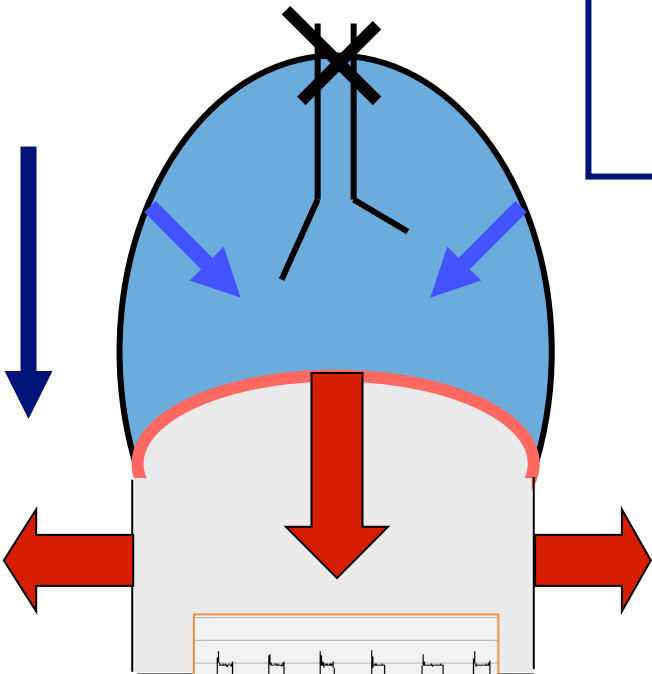
- **Ventilateur de type barométrique** (la pression comme variable contrôlée, variabilité du débit).
- **Obstruction des VAS sans diminution de la commande ventilatoire** (opposition de phase thoraco-abdominale avec augmentation des efforts respiratoires au cours de l'évènement respiratoire).
- **Lutte avec les muscles respiratoires accessoires du cou** si l'on en juge au cours de l'évènement respiratoire de la déflexion positive thoracique et négative abdominale.

- Modification de réglage : **augmentation de la PEP**

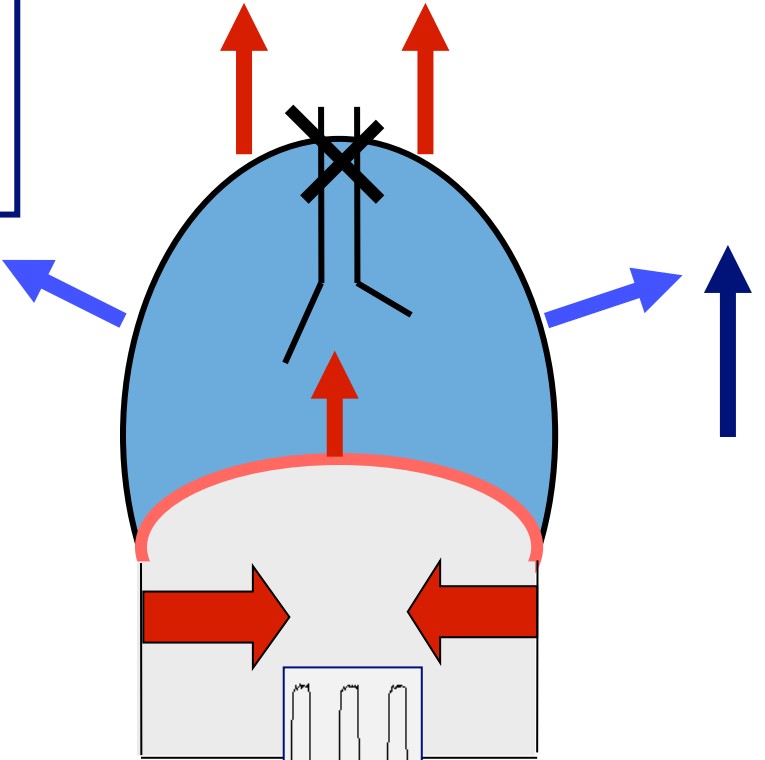
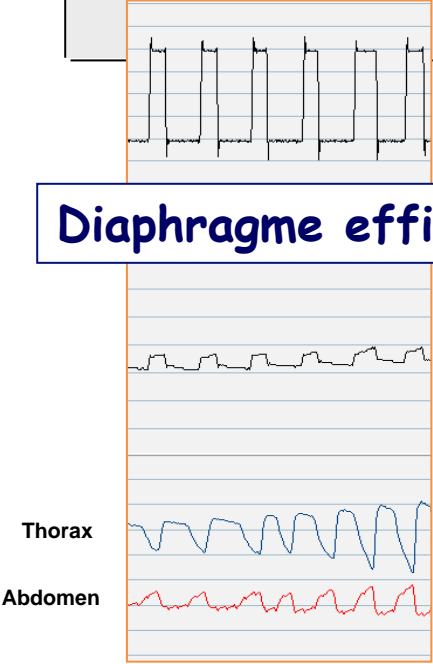
Inspiration / Insufflation




Fermeture
complète des
VAS



Diaphragme efficace



Parésie Diaphragmatique



Diminution du calibre des VAS au cours du sommeil

- **Diminution de la commande ventilatoire**
 - . ↓ tonus muscles dilatateurs pharynx
 - . ↓ volumes pulmonaires (↓ traction caudale)
- **Pesanteur** (chute de la langue)
- **Majoration** :
 - . Physiologique : REM
 - . Pathologie :
 - .. Collapsibilité VAS / pression négative
 - .. Seuil d'apnée : SACS, VNI

Badr MS

Respir Physiol 1996; 103: 1-10

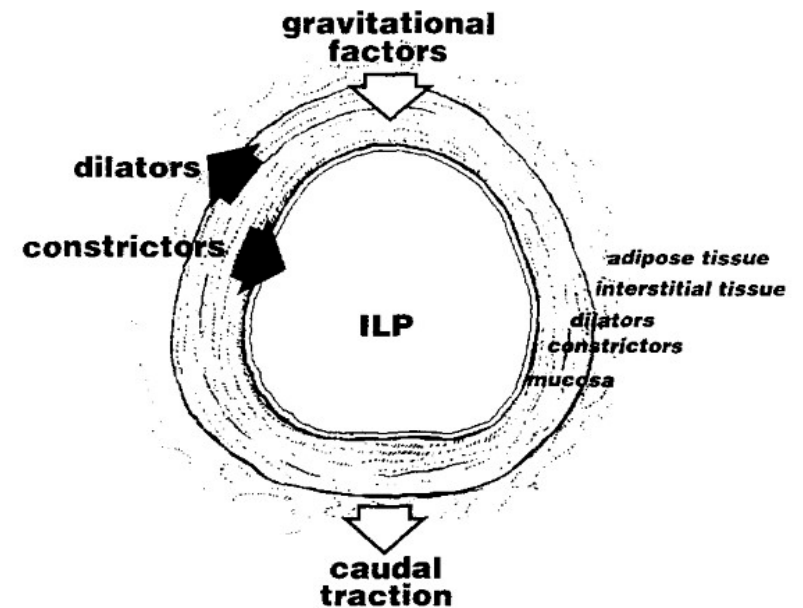


Fig. 1. A schematic drawing of a cross-section representing dilating and collapsing forces of the pharyngeal airway. Open arrows represent passive forces, and solid arrows represent active forces. Caudal traction and upper airway dilating muscles provide dilating forces, whereas gravitational factors provide a collapsing force. The putative collapsing role of the pharyngeal constrictors is speculative at the present time.

Cas 6

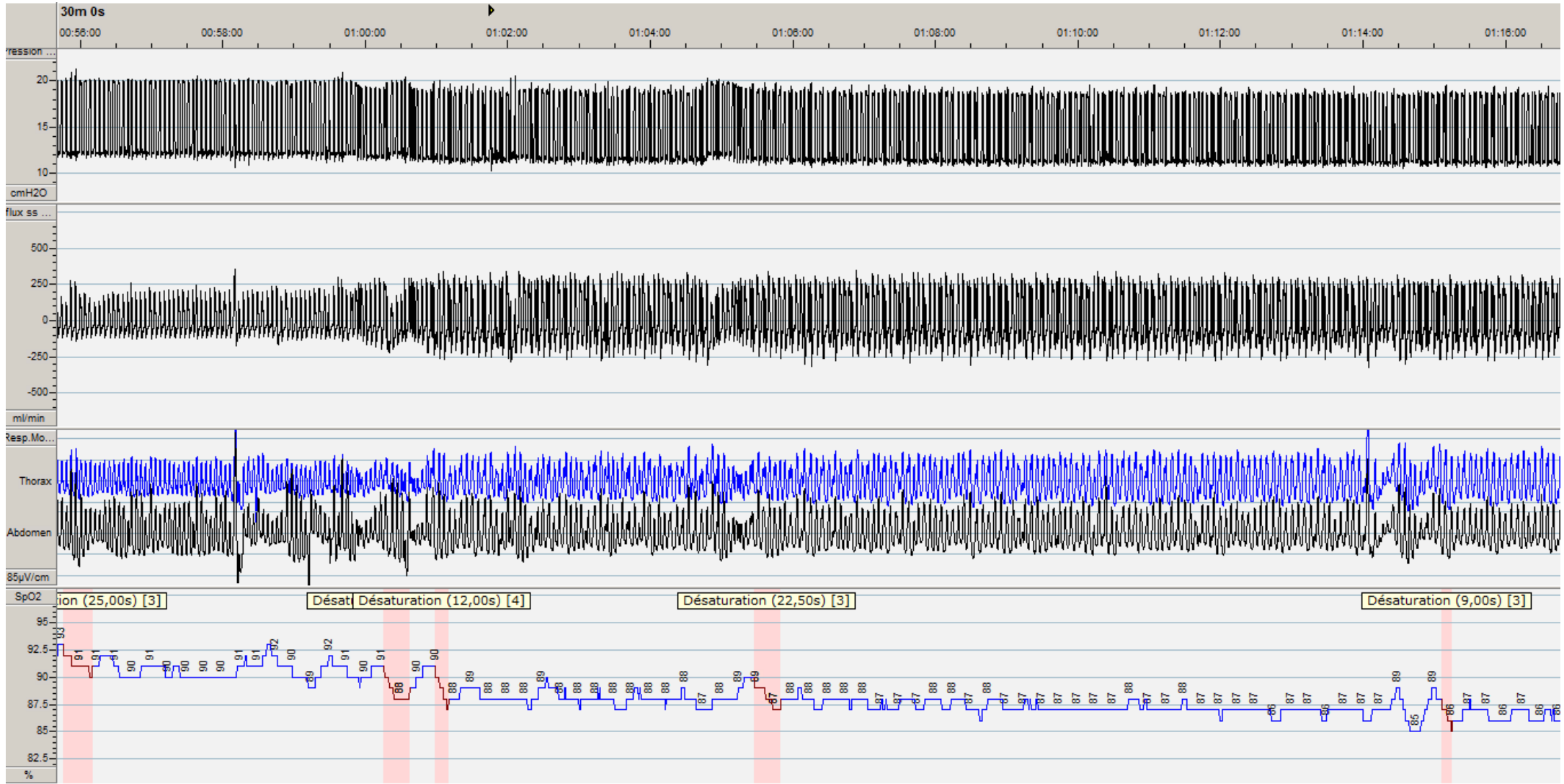
Polygraphie respiratoire sous VNI de type barométrique.

Qu'en pensez-vous ?

Cas 6

Niveau 3

20 minutes



Cas 6

**Polygraphie respiratoire sous VNI de type barométrique.
Qu'en pensez-vous ?**

Réponse :

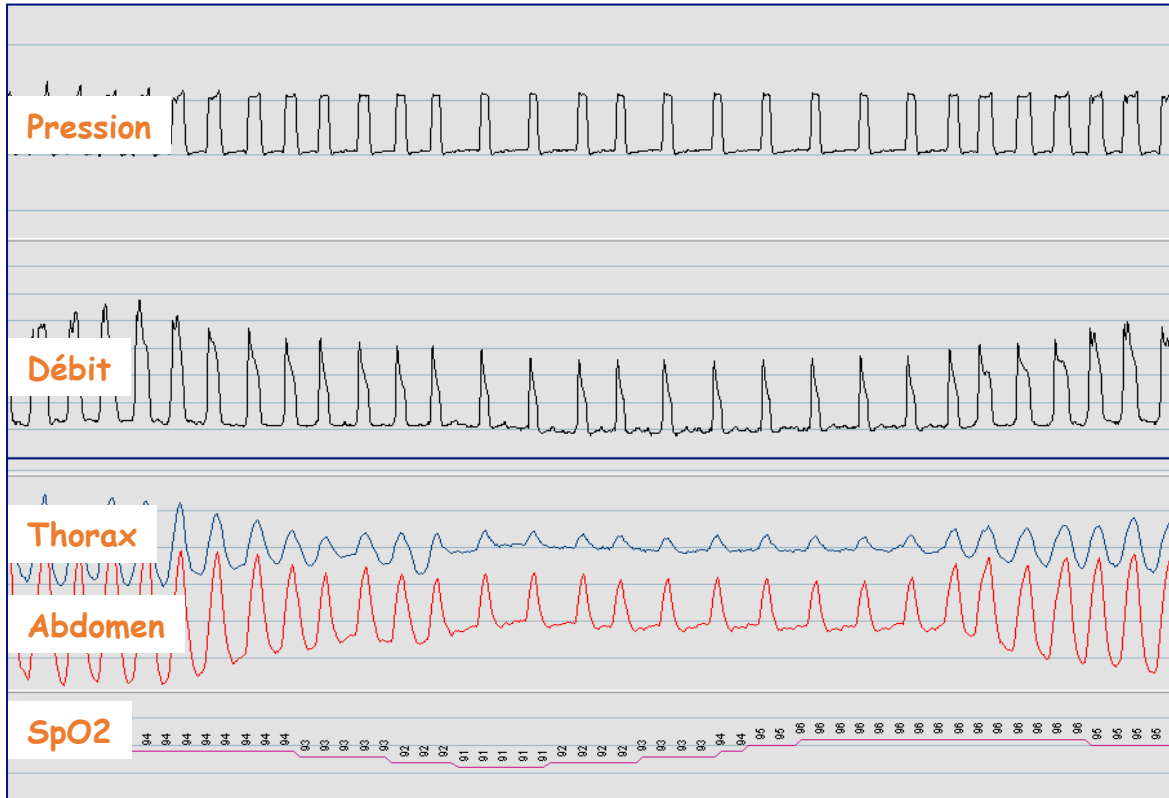
- Notez la **désaturation en oxygène progressive** qui traduit une ventilation mécanique de mauvaise qualité. Cependant, on n'observe pas d'évènement respiratoire définit par la diminution de l'amplitude des sangles thoracique et abdominale.
- Par contre, la **dépressurisation progressivement croissante** est « pathognomonique » sous ventilation mécanique barométrique de fuites non intentionnelles majeures.
- Ces fuites comme attendu sont associées à une augmentation de l'amplitude du débit.
- L'absence de diminution de l'amplitude des sangles thoracique et abdominale est liée à une
- **augmentation considérable des efforts inspiratoires du fait des fuites majeures** (voir l'augmentation de l'amplitude des sangles thoracique et abdominale parallèle à l'augmentation de l'amplitude du débit et inversement proportionnelle à la dépressurisation).

Ce cas fait apparaître un autre niveau d'analyse des polygraphies sous VNI. En effet, une anomalie de ventilation conduisant à une désaturation en oxygène peut ne pas s'accompagner d'évènement respiratoire visible sur les sangles mais sur les signaux « machine ».

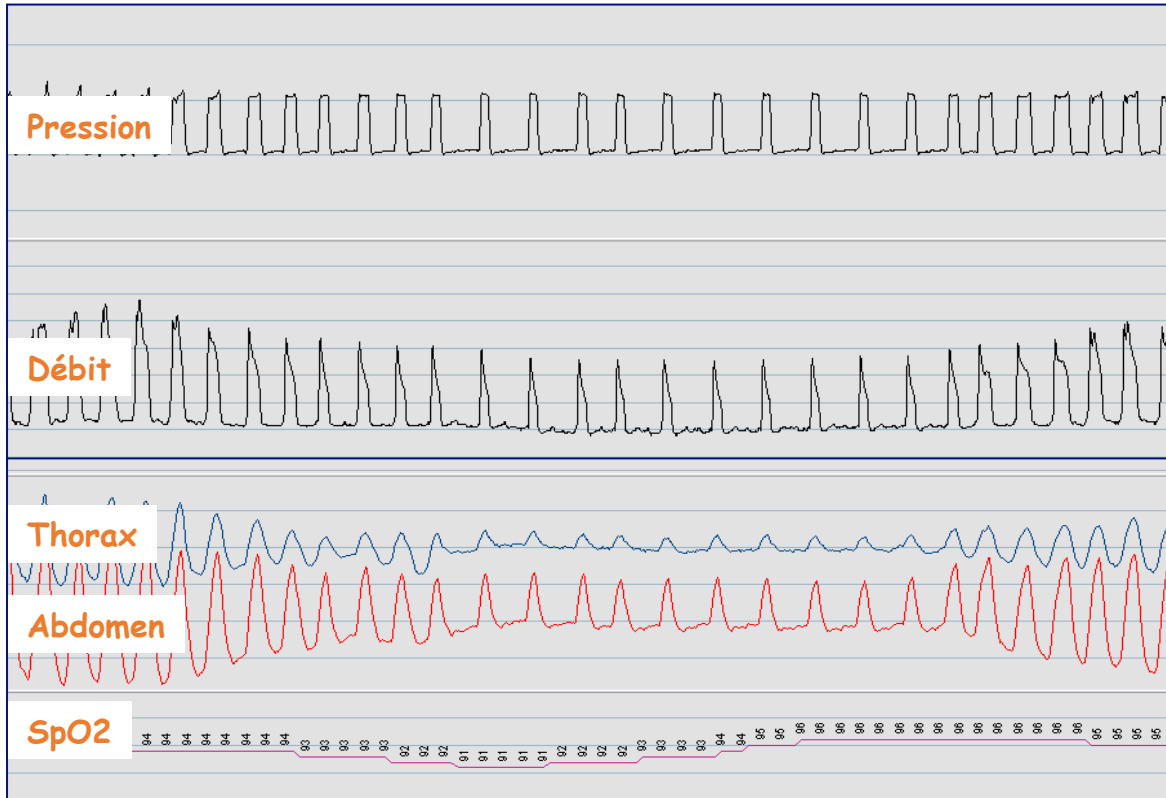
Pour chaque cas, précisez :

- Le type de ventilateur
- Le mode de ventilation (si possible)
- Le mécanisme de l'évènement respiratoire

Niveau 1



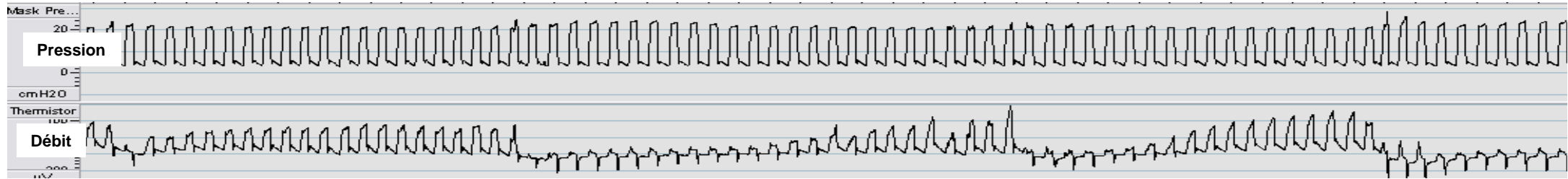
Obstruction partielle des VAS avec diminution de la commande centrale



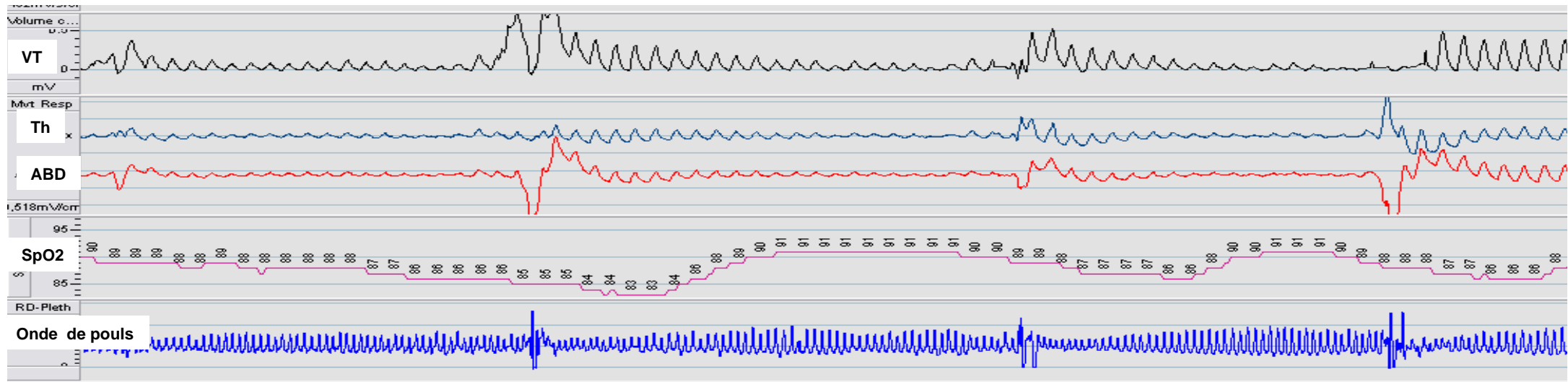
Niveau 1

Ventilateur à régulation de pression

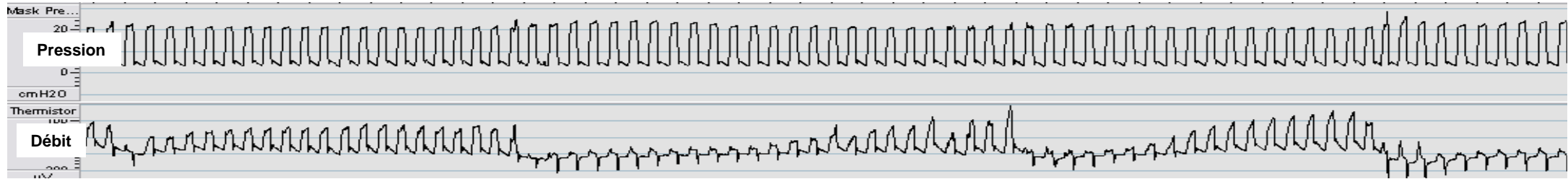
Niveau 2



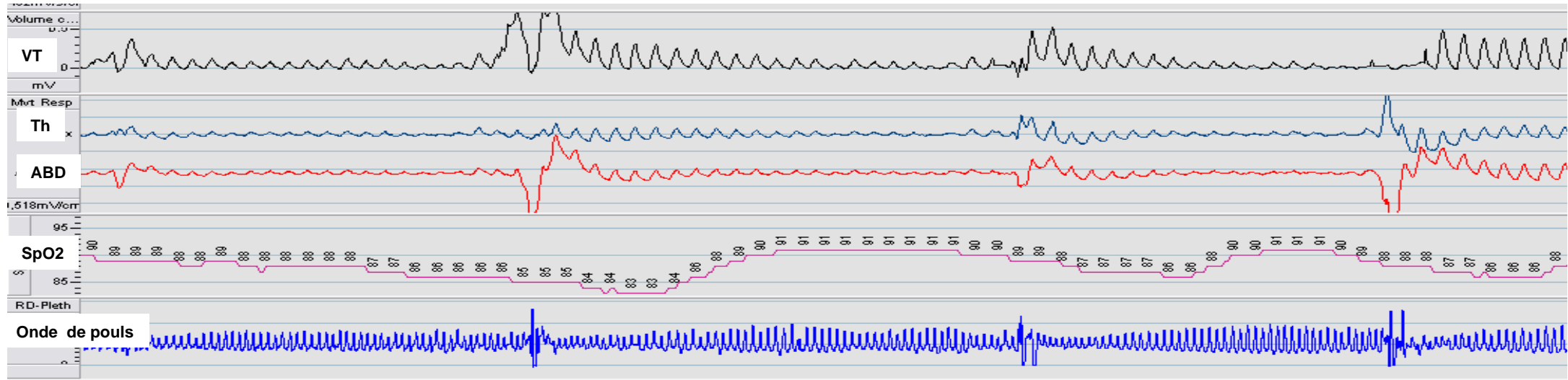
VNI, masque nasal



Niveau 2



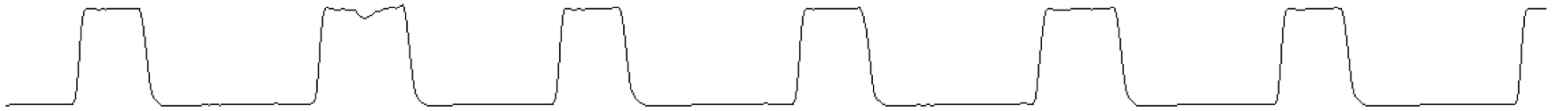Fuites non intentionnelles par ouverture de bouche



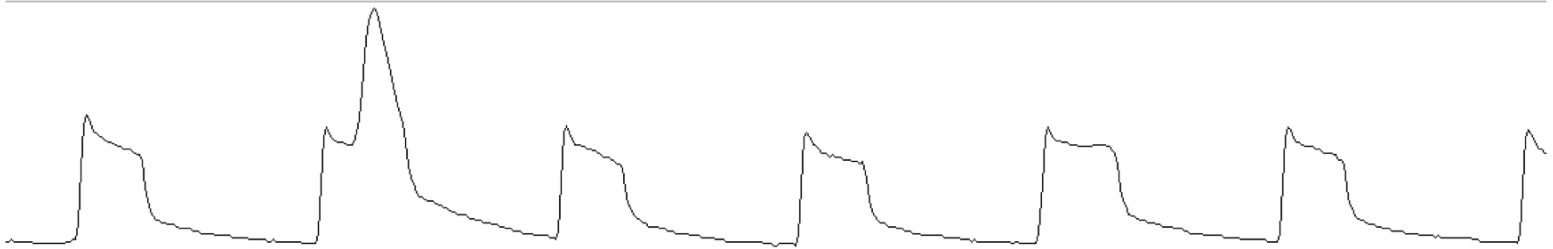
BAROMETRIQUE

Niveau 1


Pressure



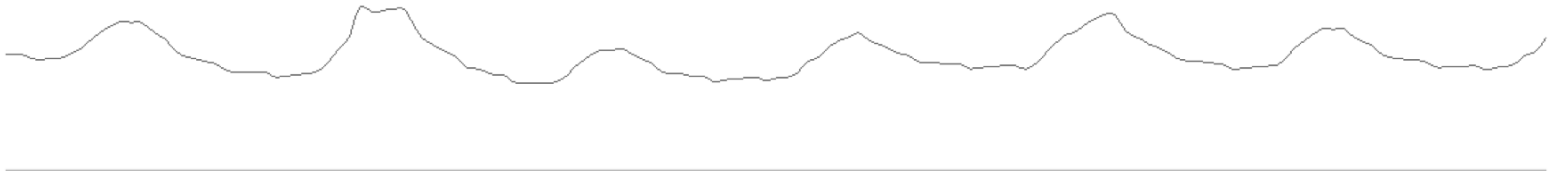Flow




Thoracic belt



Abdominal
belt

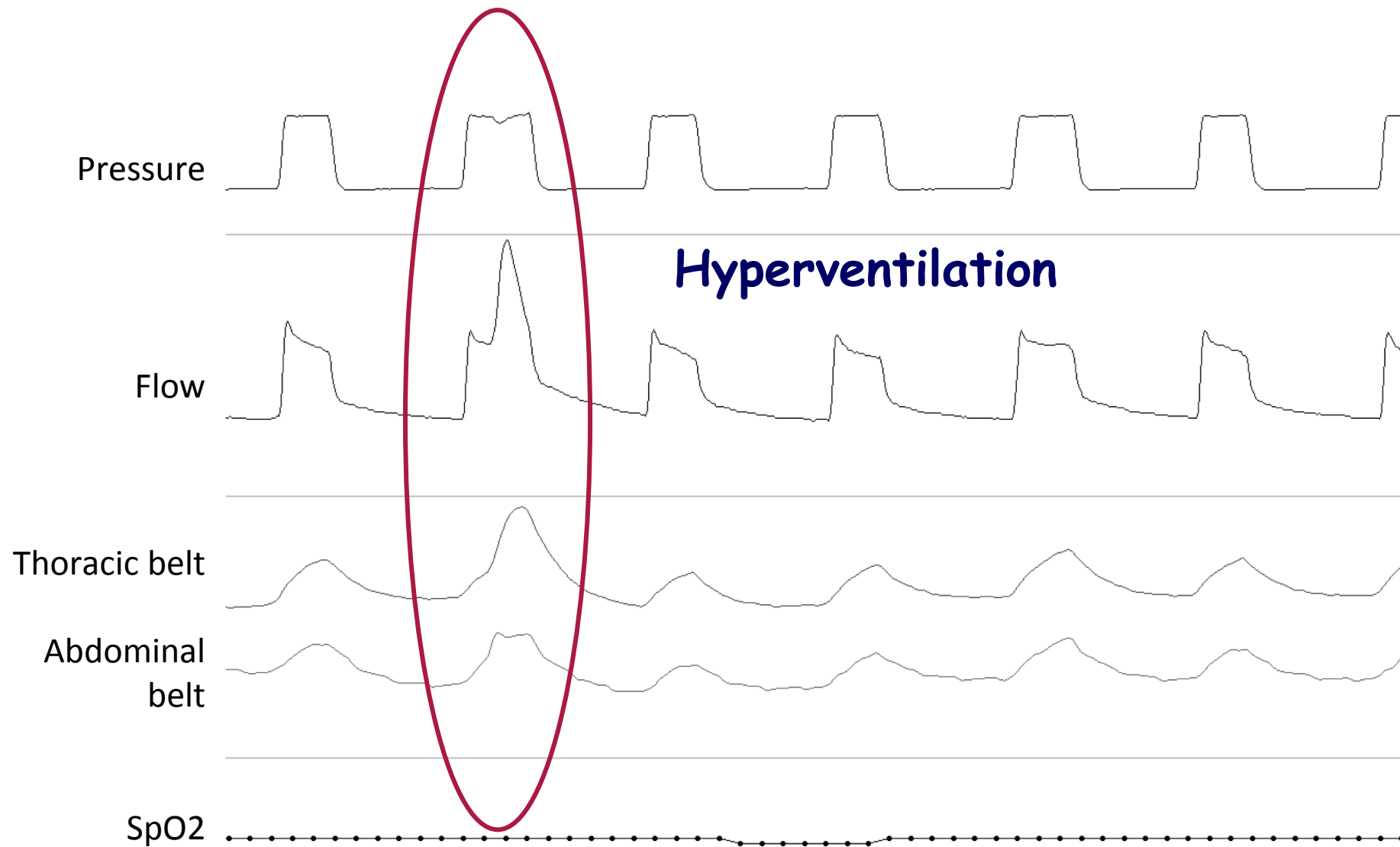


SpO2

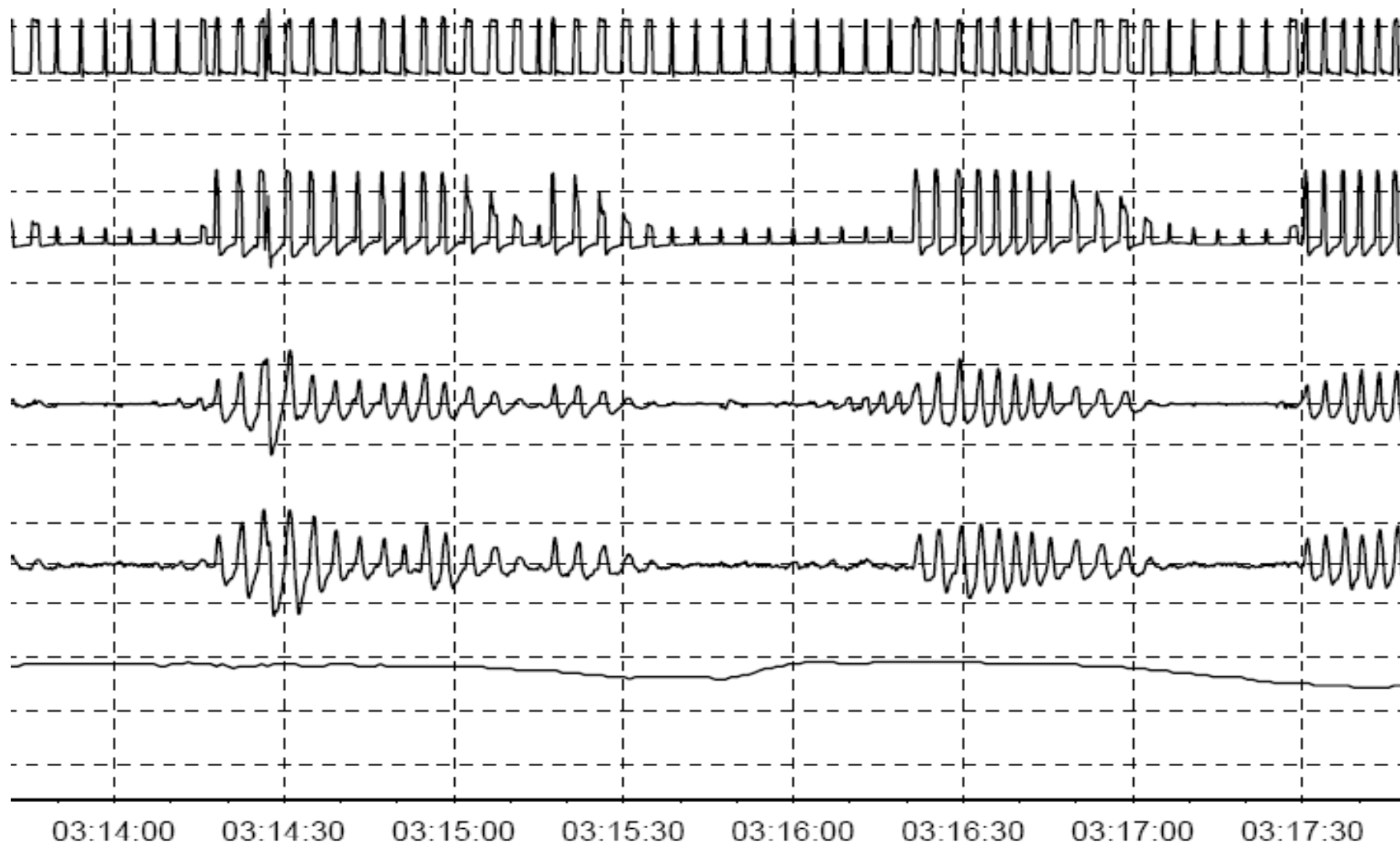


Ventilateur à régulation de pression

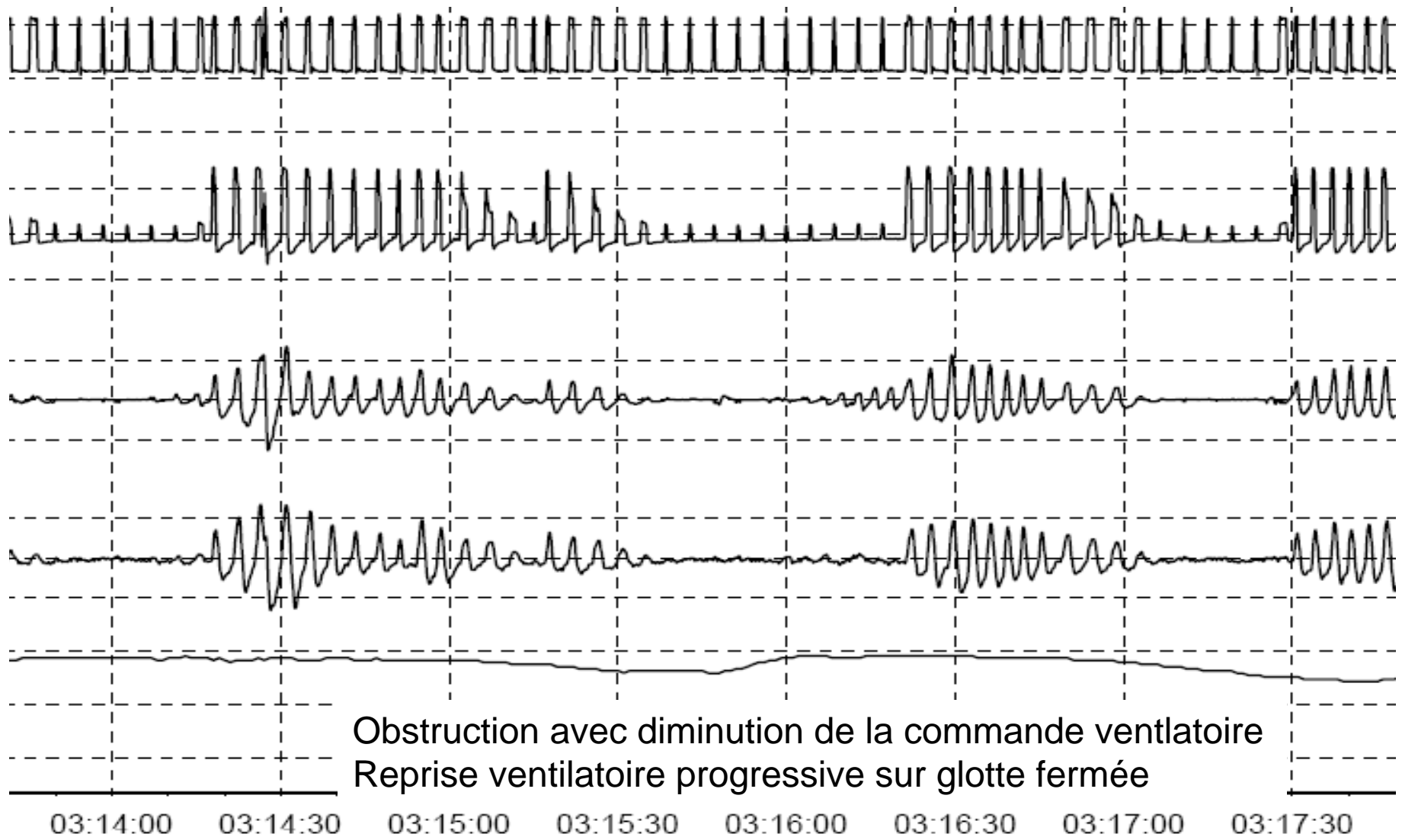
Niveau 1



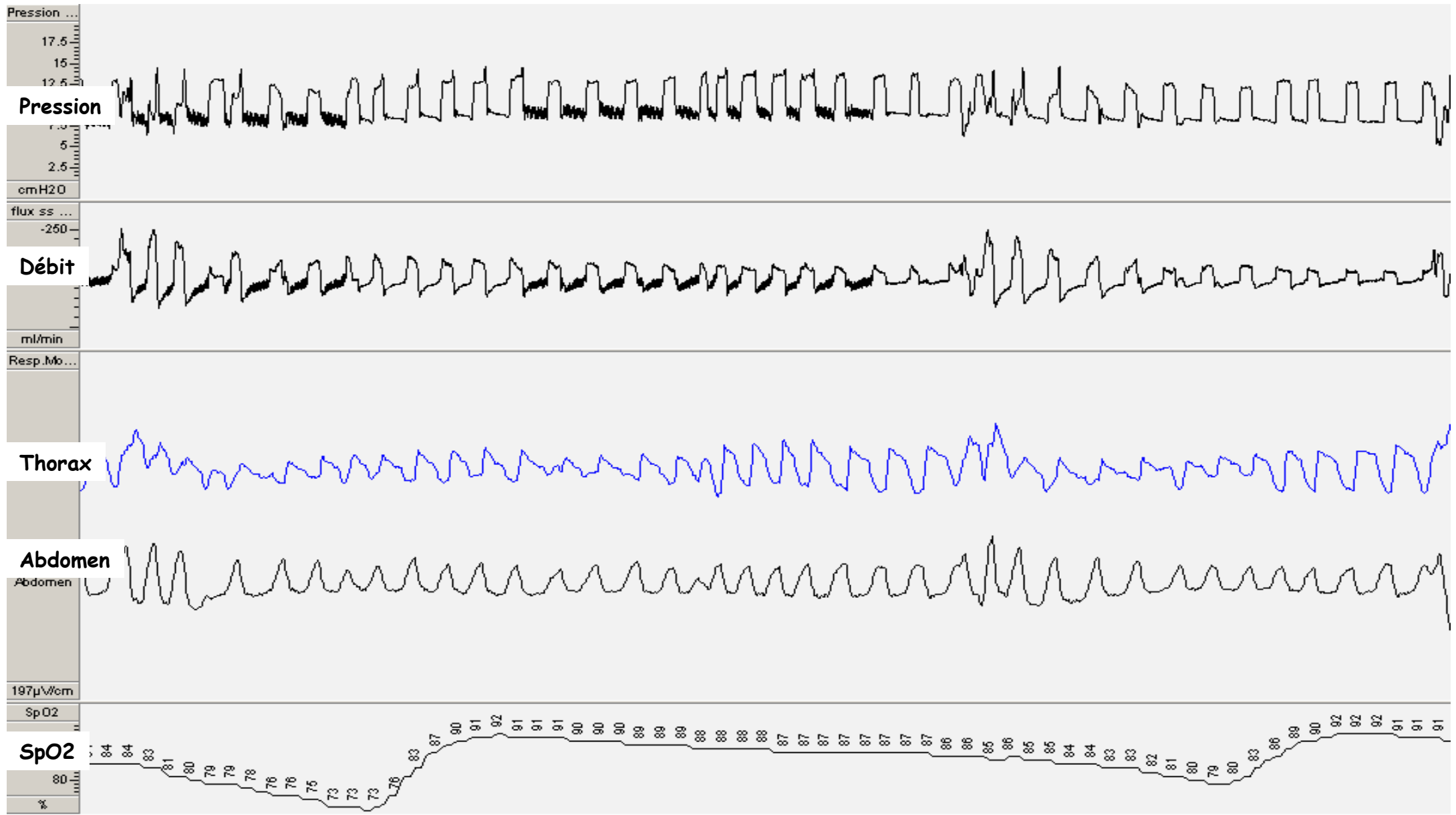
Niveau 1



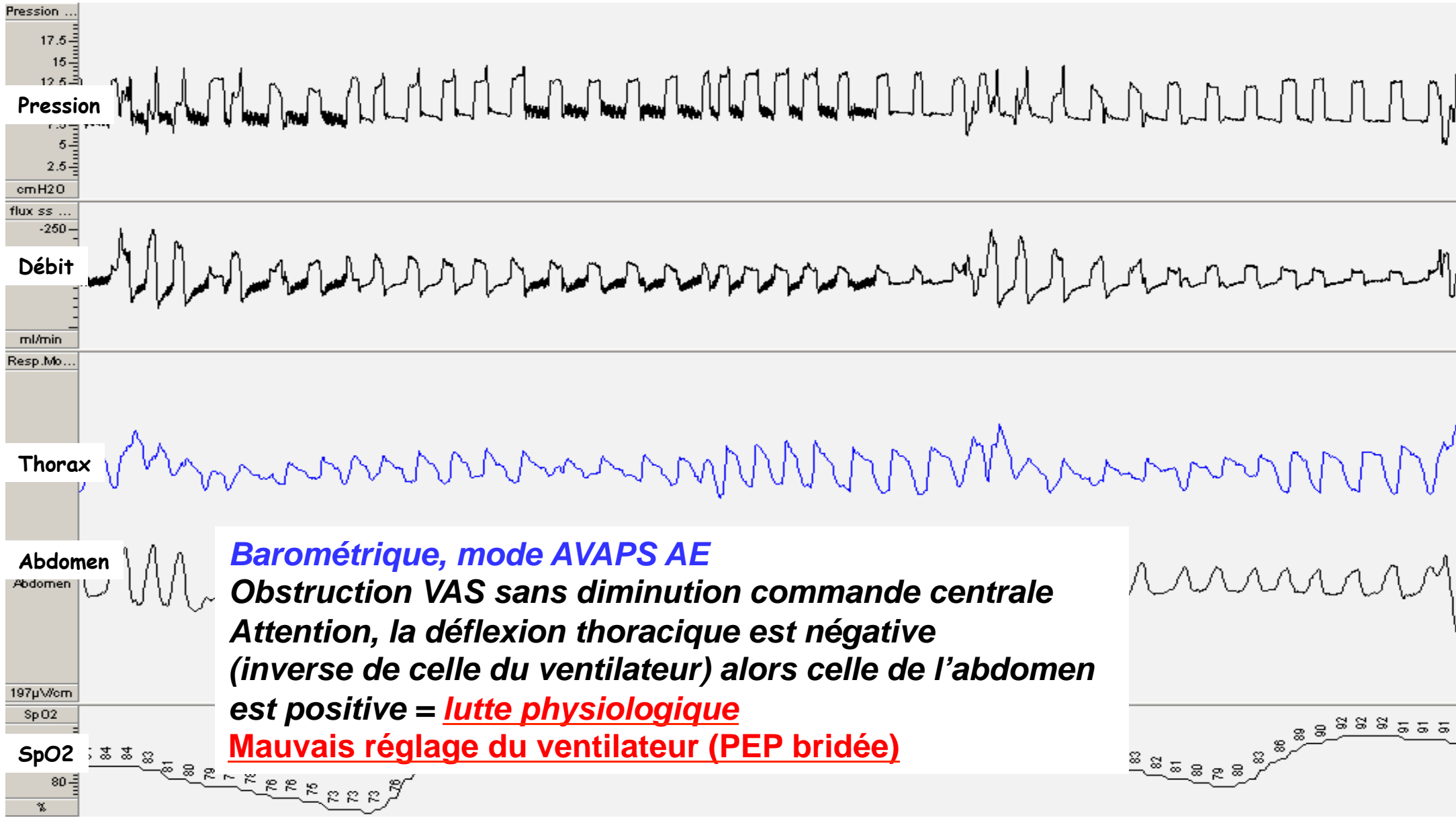
Niveau 1



Niveau 2

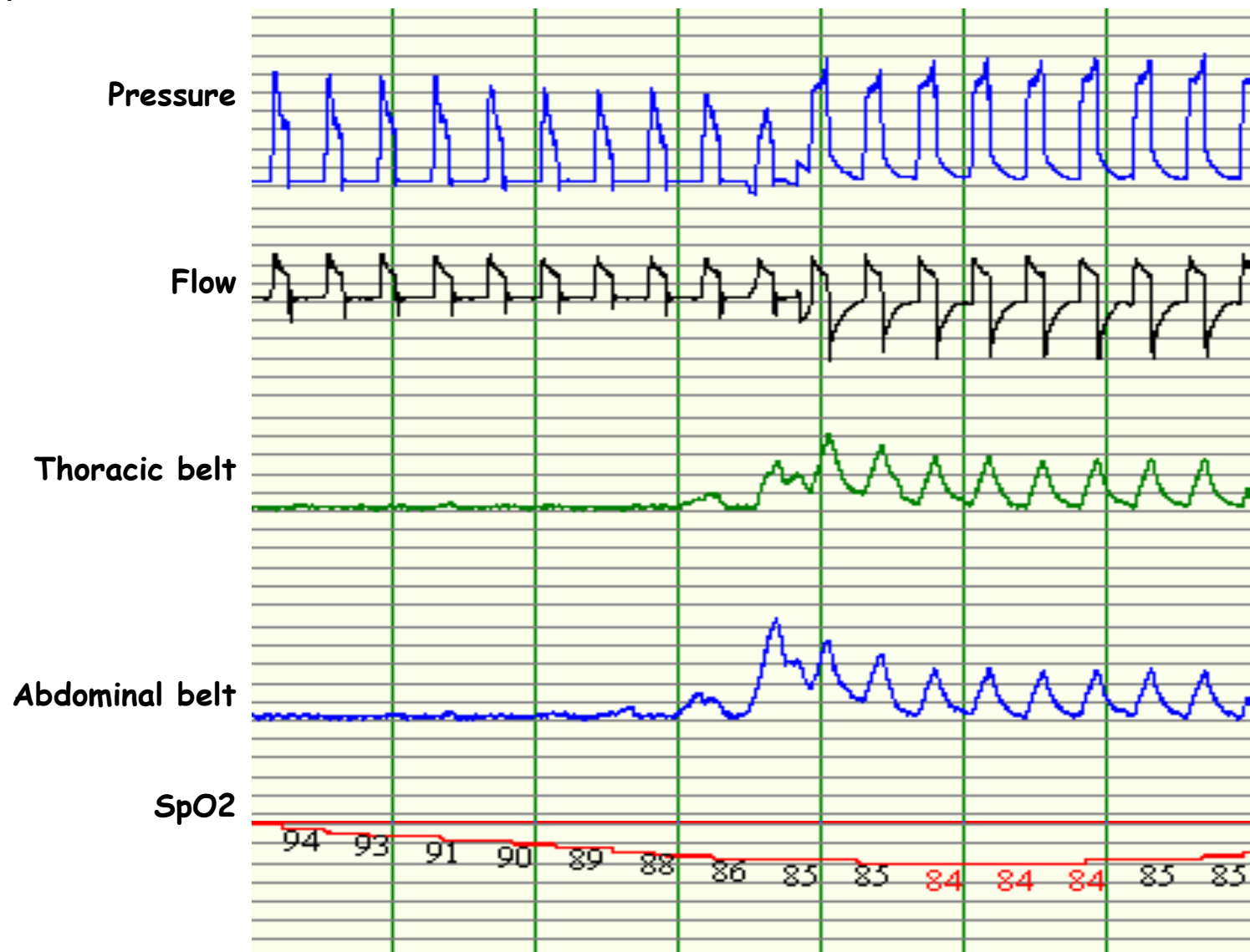


Niveau 2

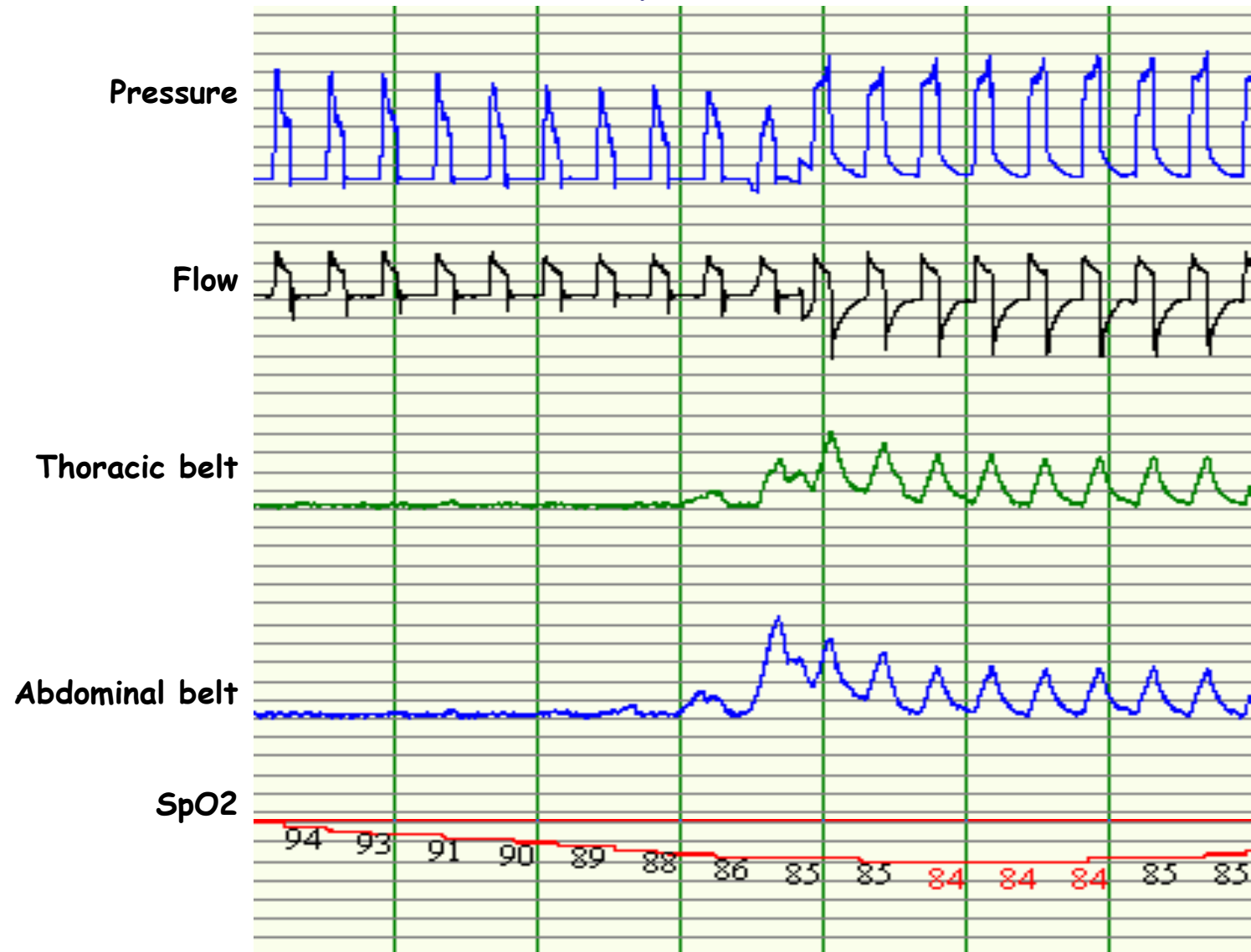


VNI, masque nasal

Niveau 2



Fuites non intentionnelles, buccales (masque nasal)

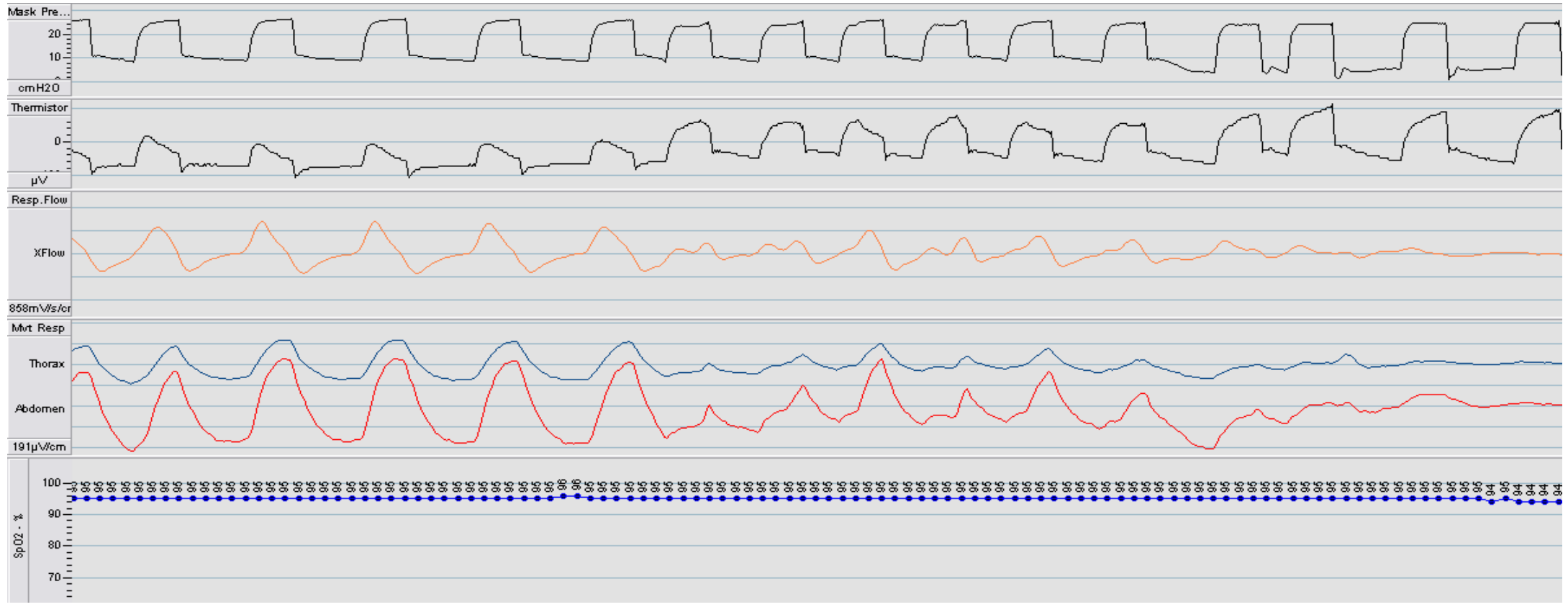


Ventilateur à régulation de volume

Niveau 2

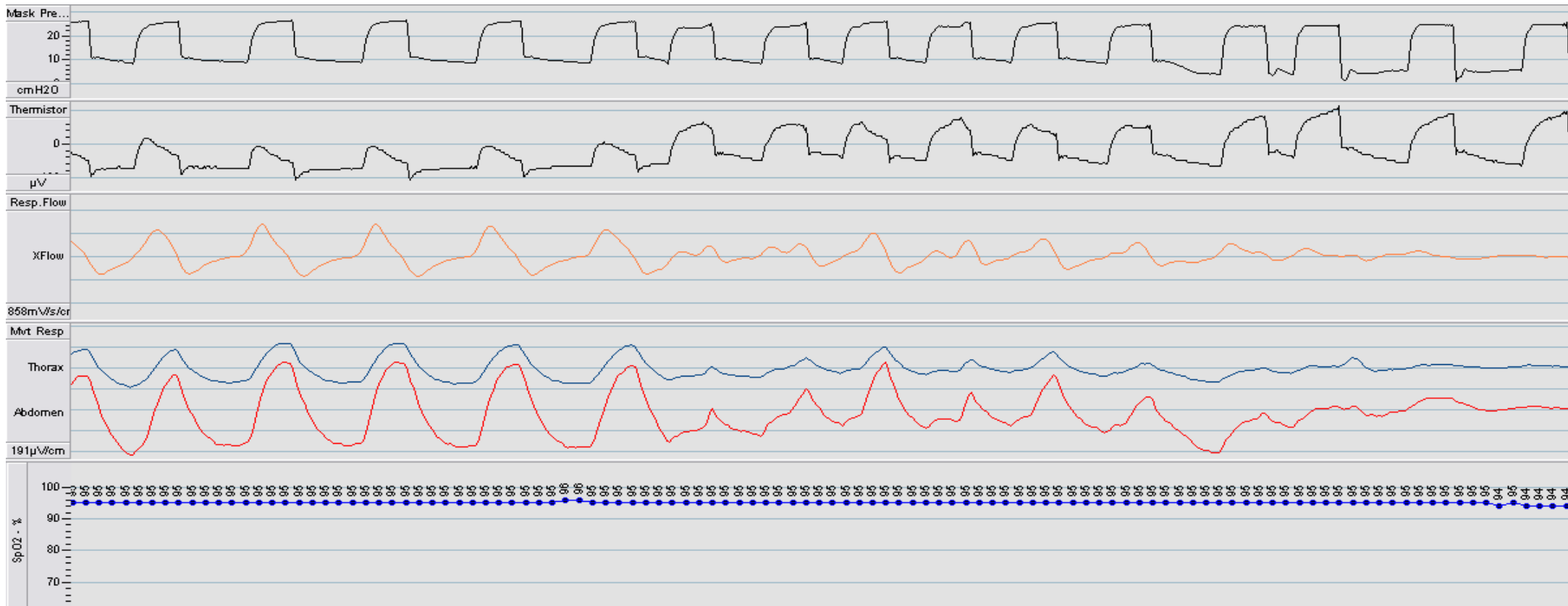
VNI, masque nasal

Niveau 1



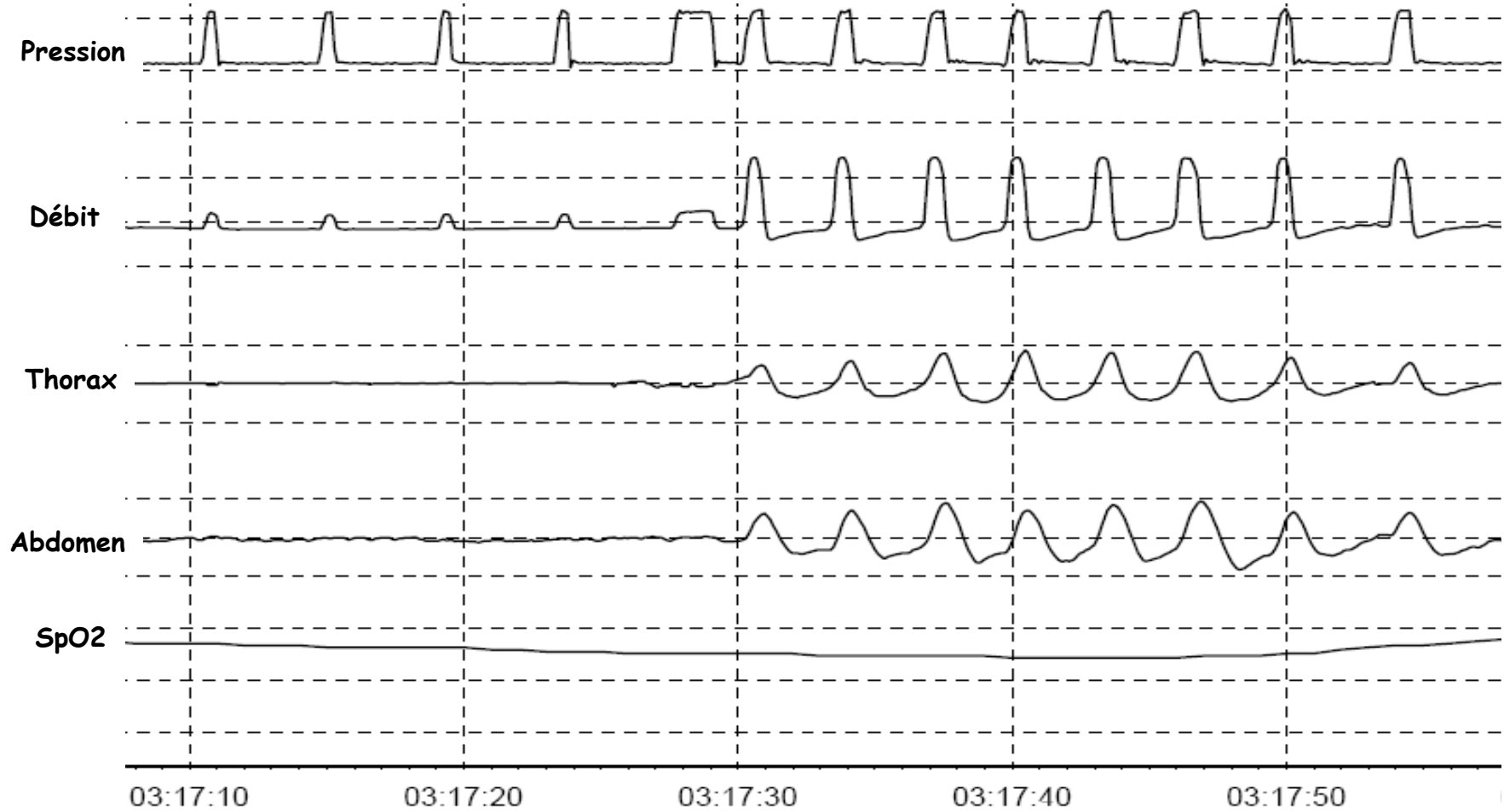
Fuites non intentionnelles, buccales (masque nasal)

Niveau 1

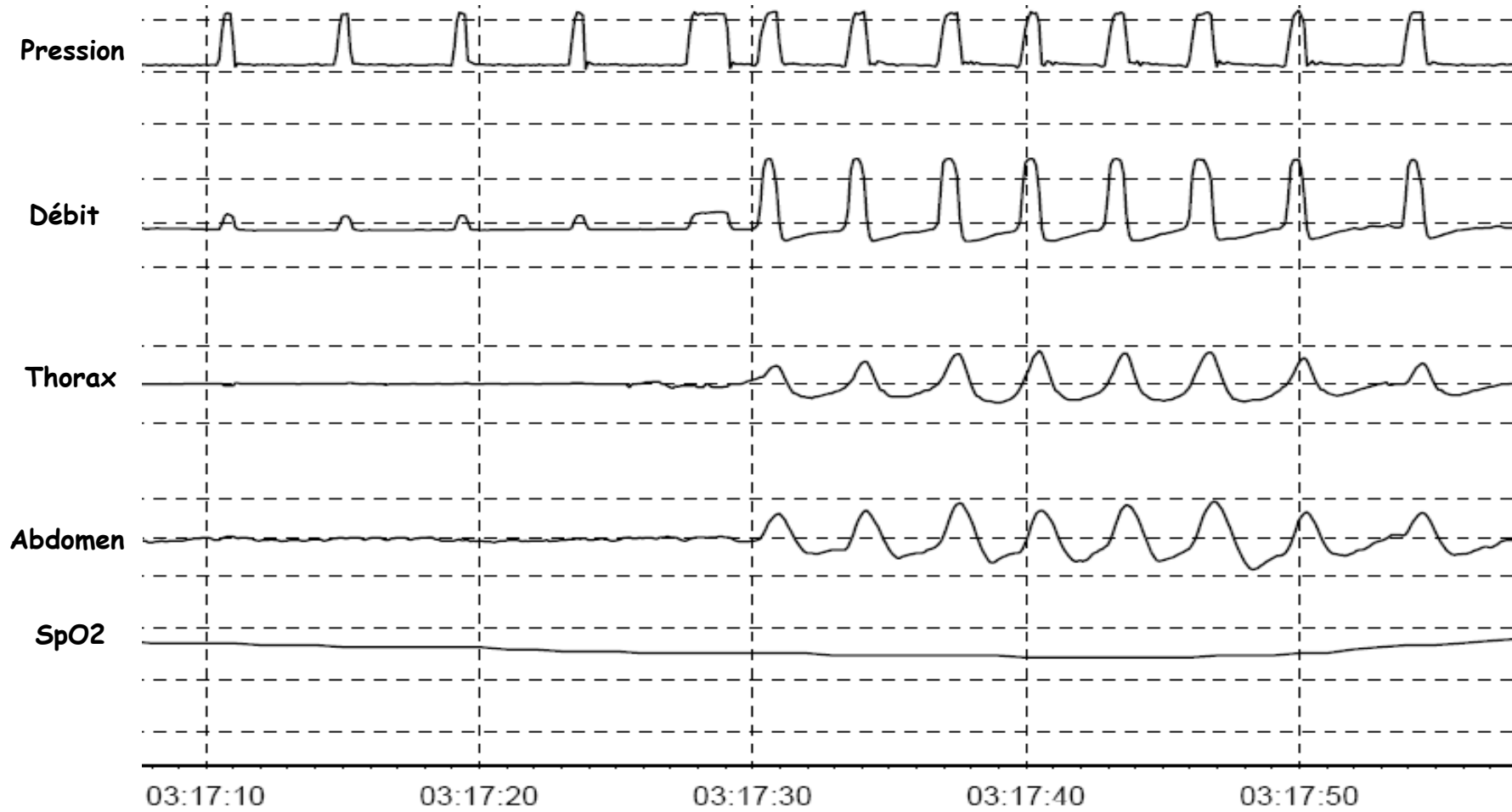


Ventilateur à régulation de pression

Niveau 1



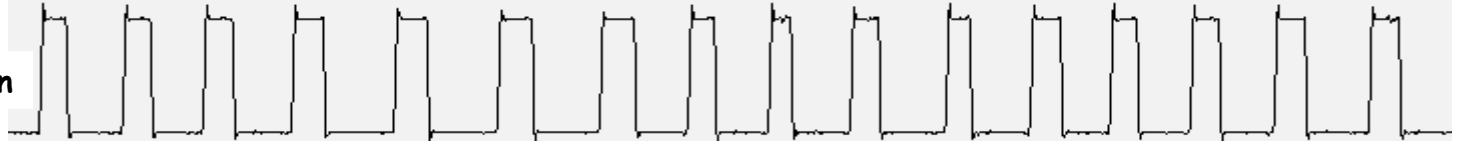
Niveau 1



Obstruction complète des VAS avec diminution commande centrale

Niveau 3

Pression

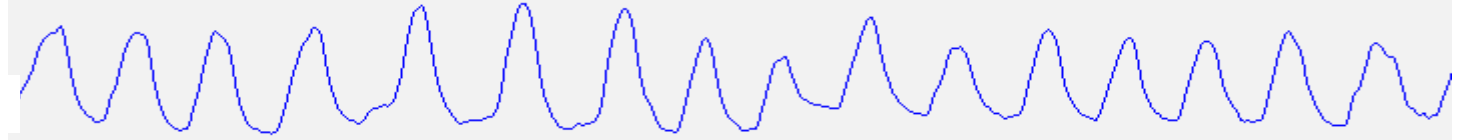


Débit

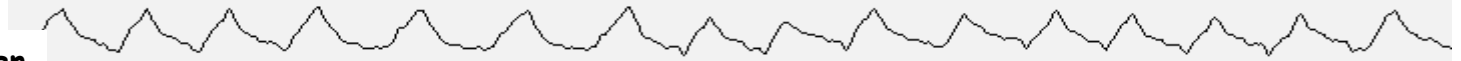

?


Thorax



Abdomen

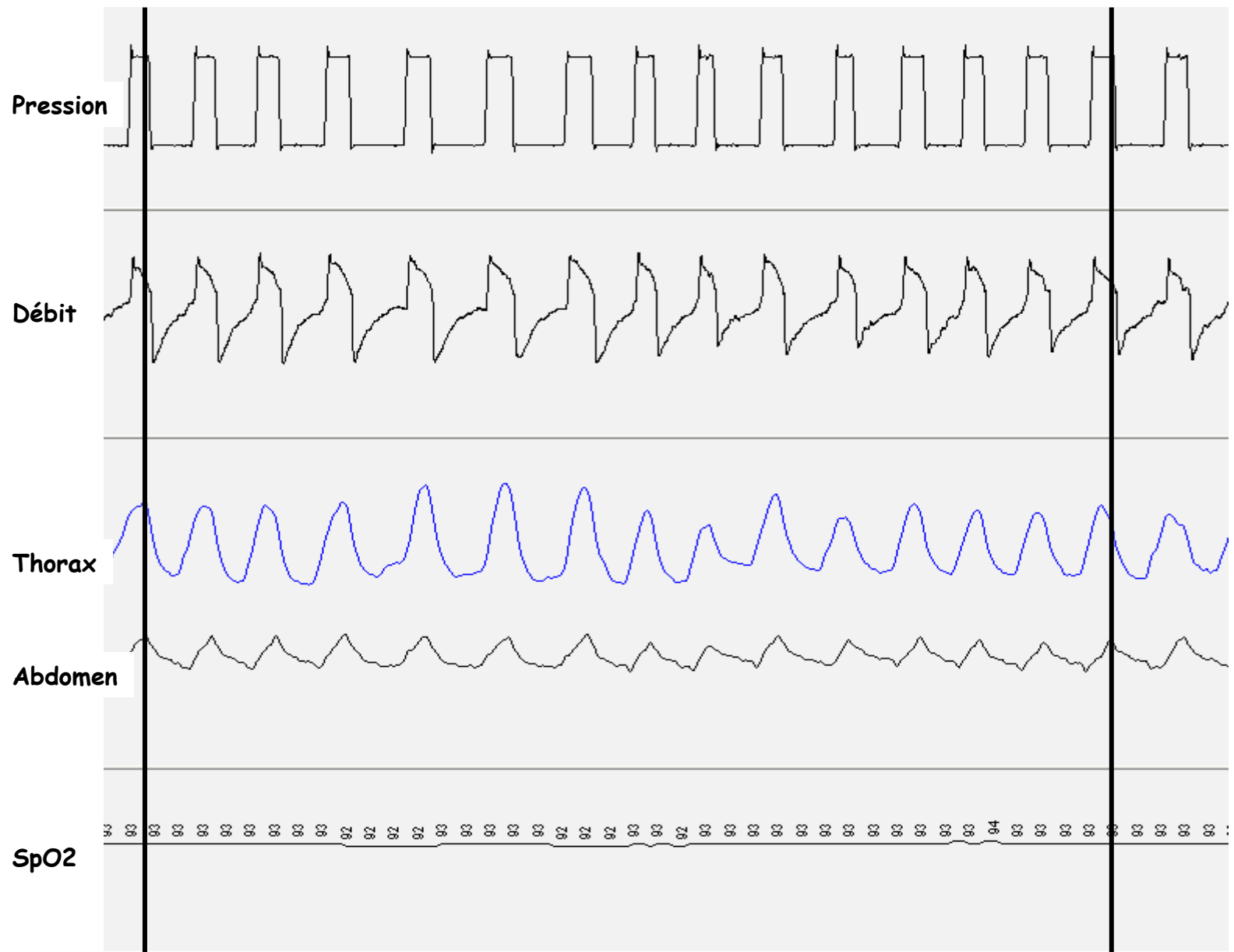


SpO2

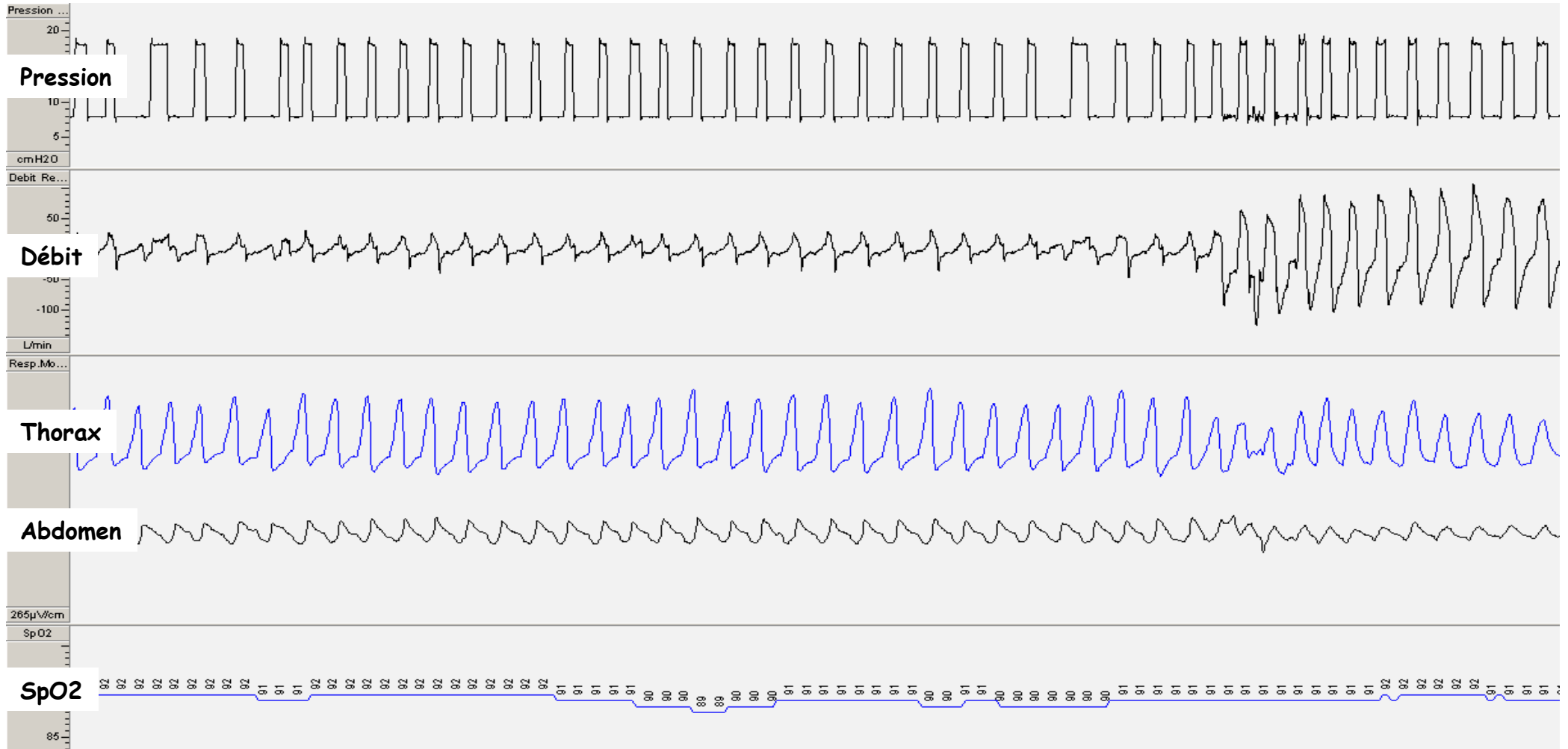


Niveau 3

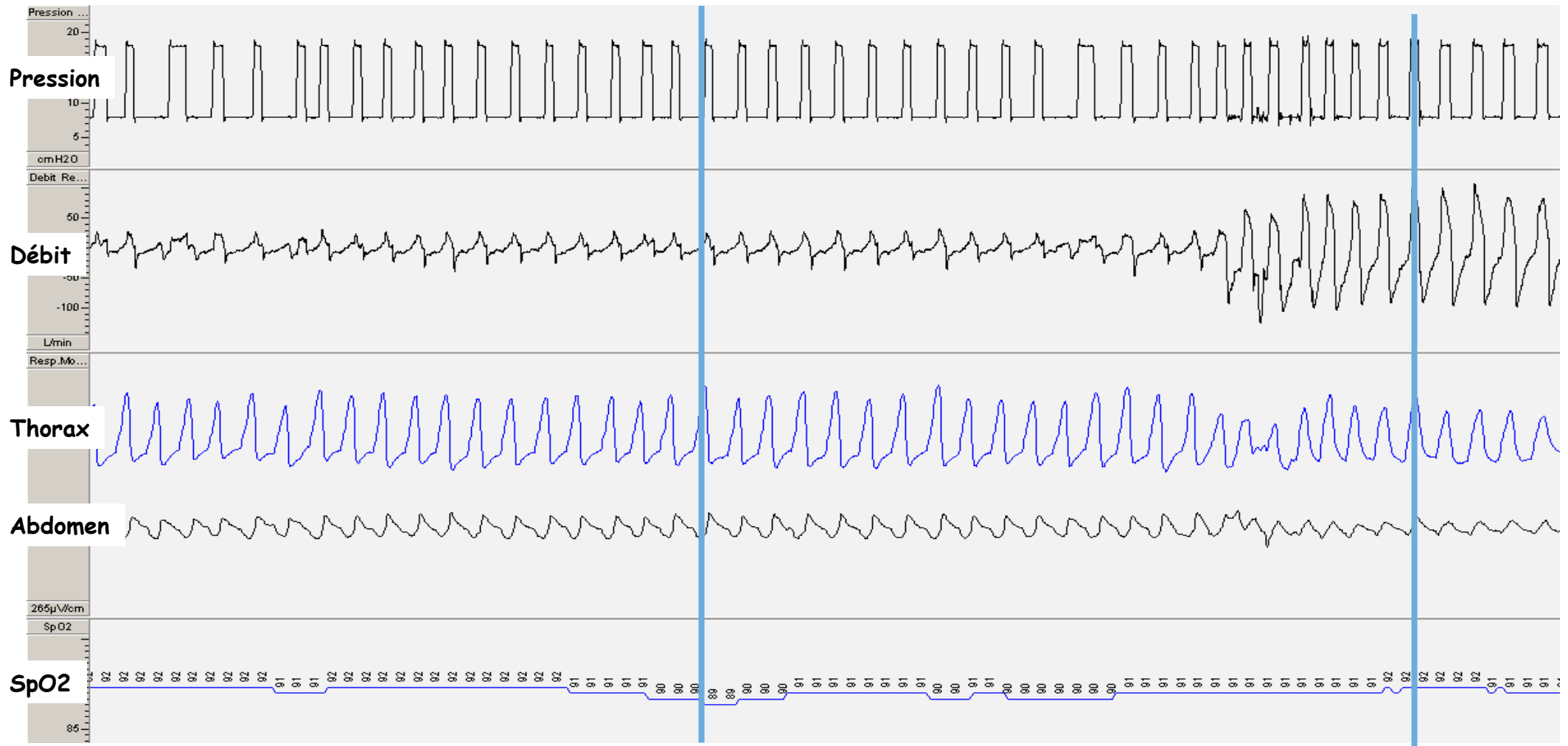
Obstruction
VAS
progressive



Niveau 2

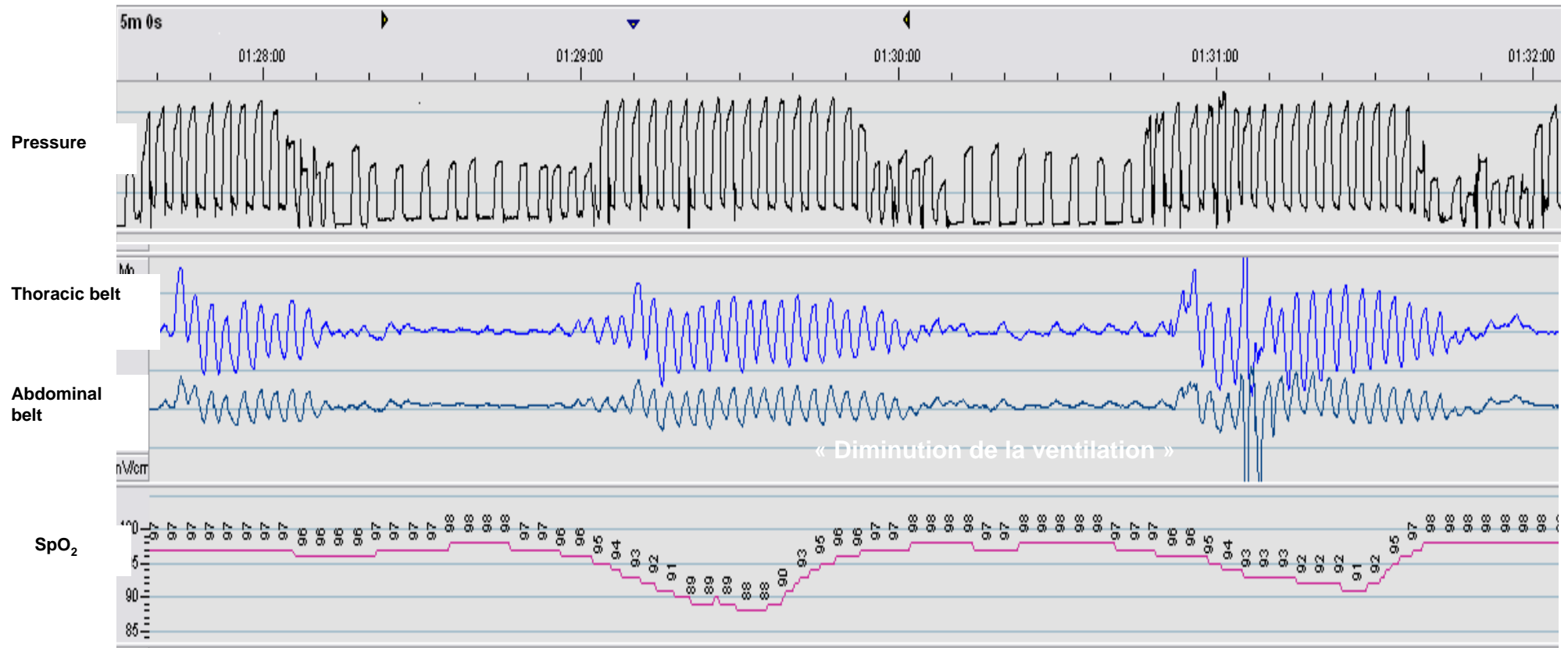


Niveau 2



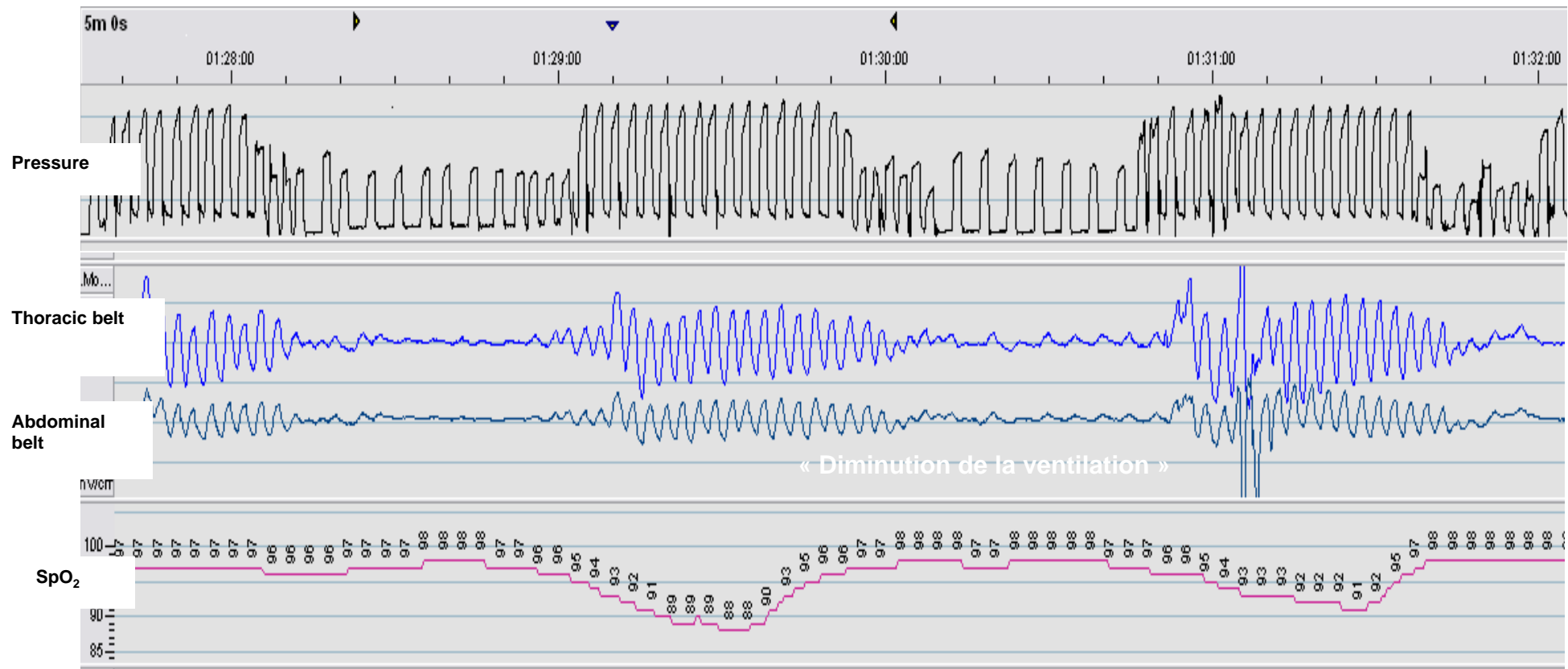
Obstruction VAS sans diminution de la commande ventilatoire,
Lutte avec les muscles respiratoires accessoires

Niveau 1

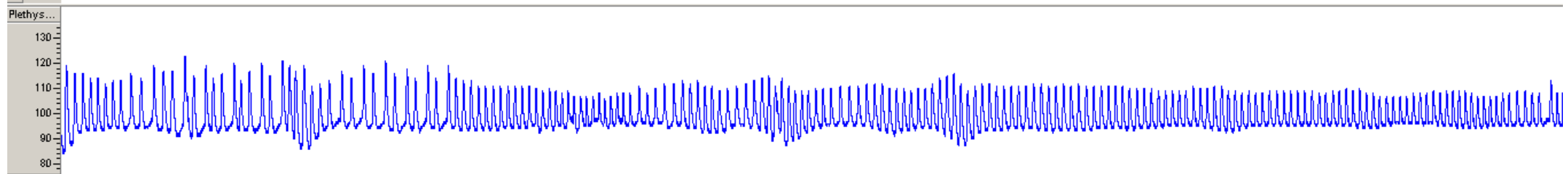

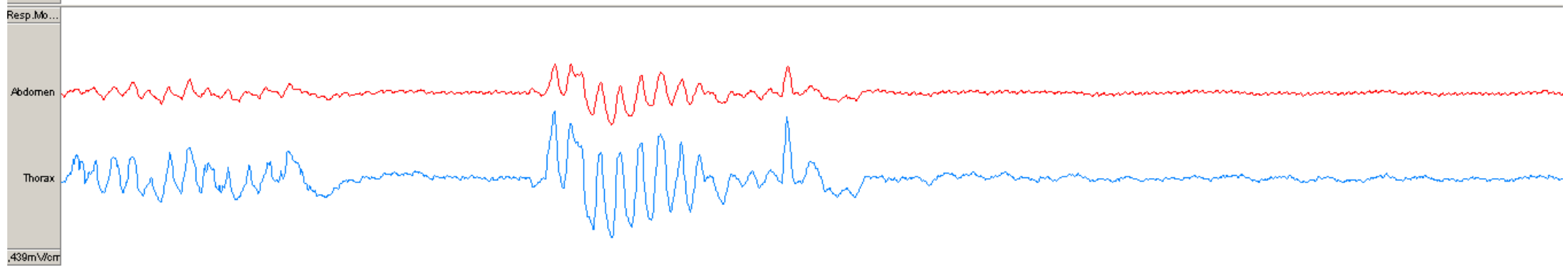

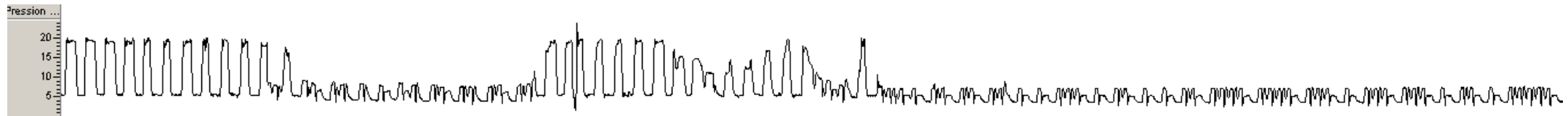


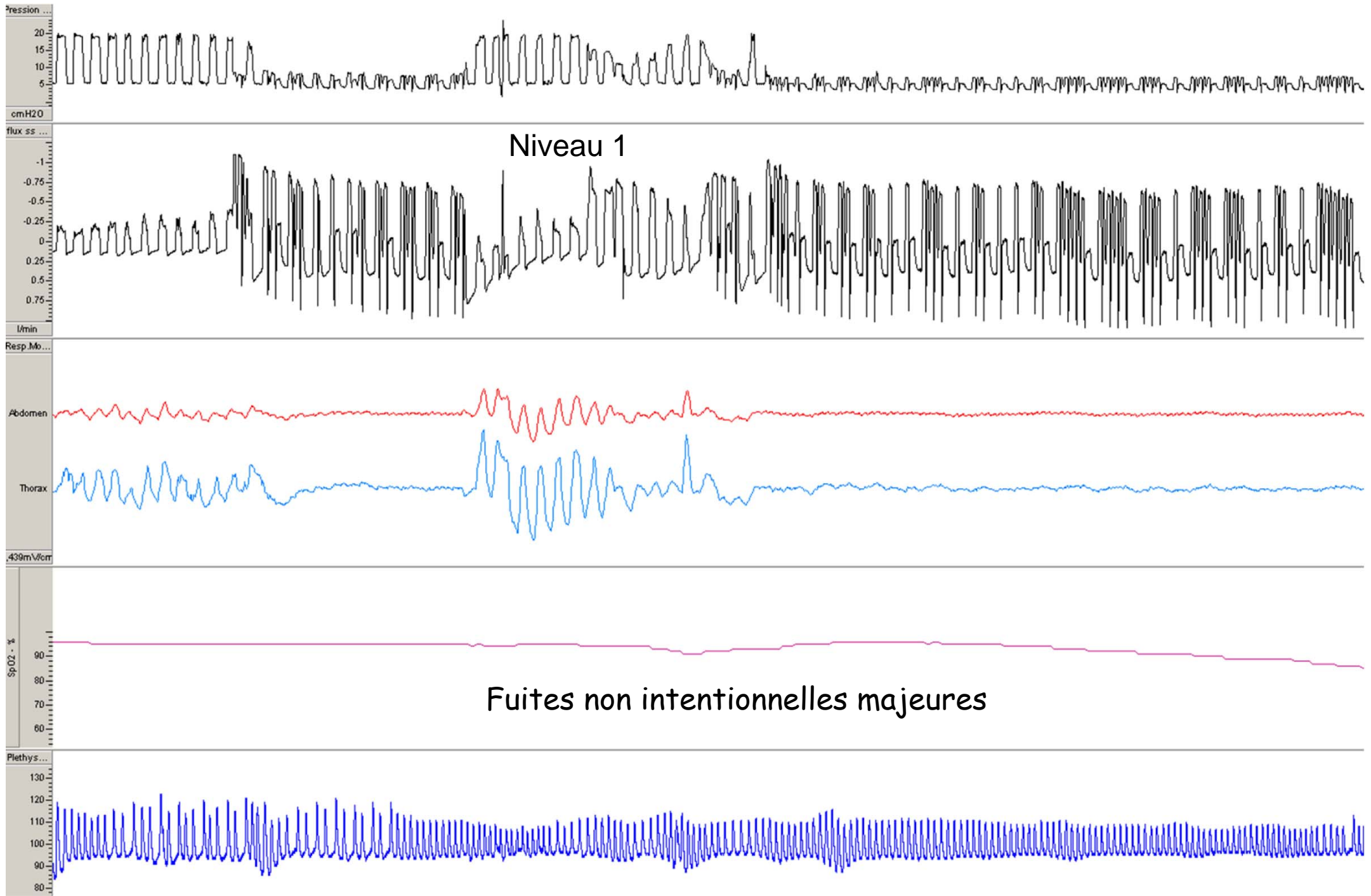
Niveau 1

Fuites non intentionnelles majeures

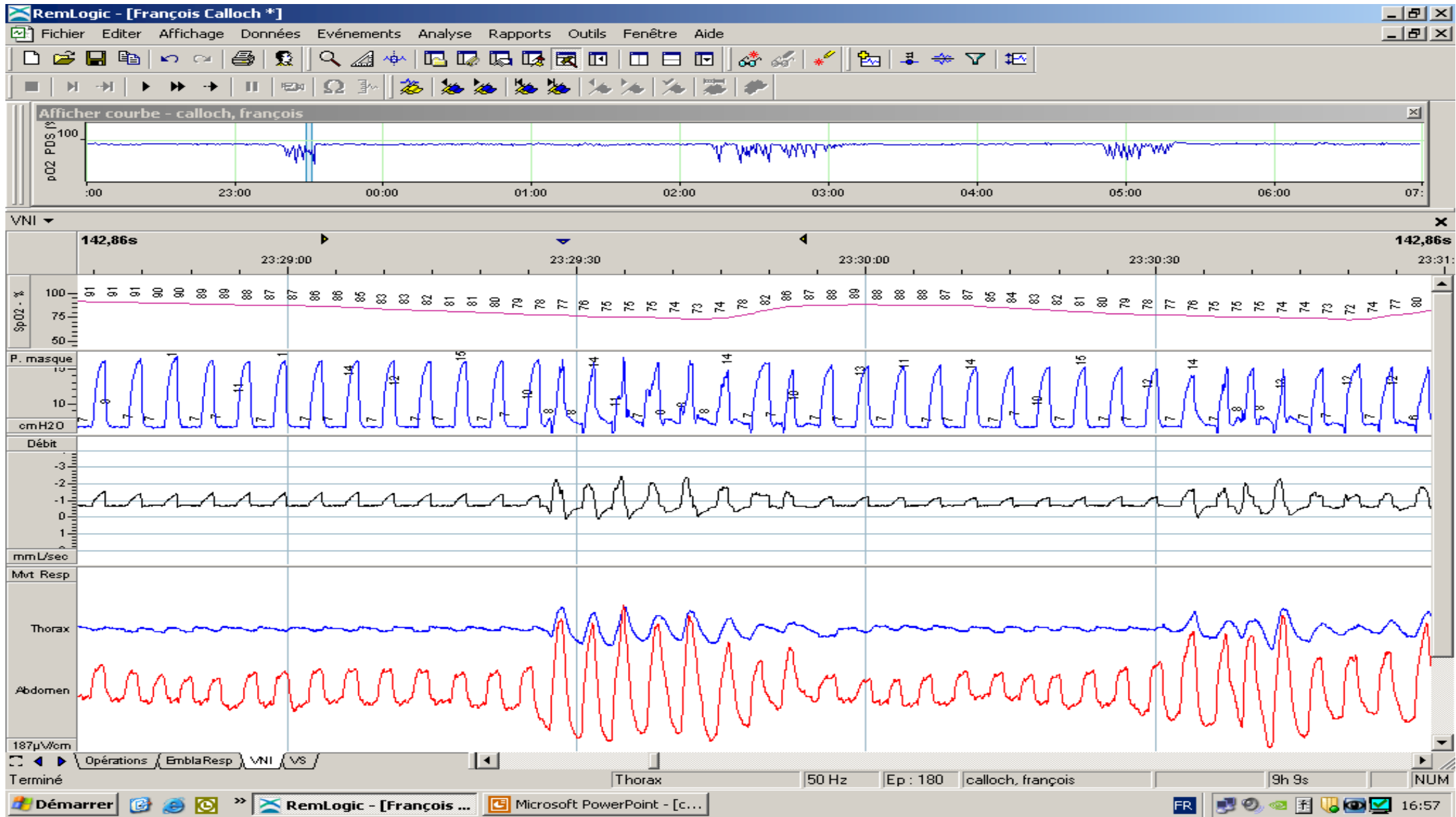


Ventilateur à régulation de pression

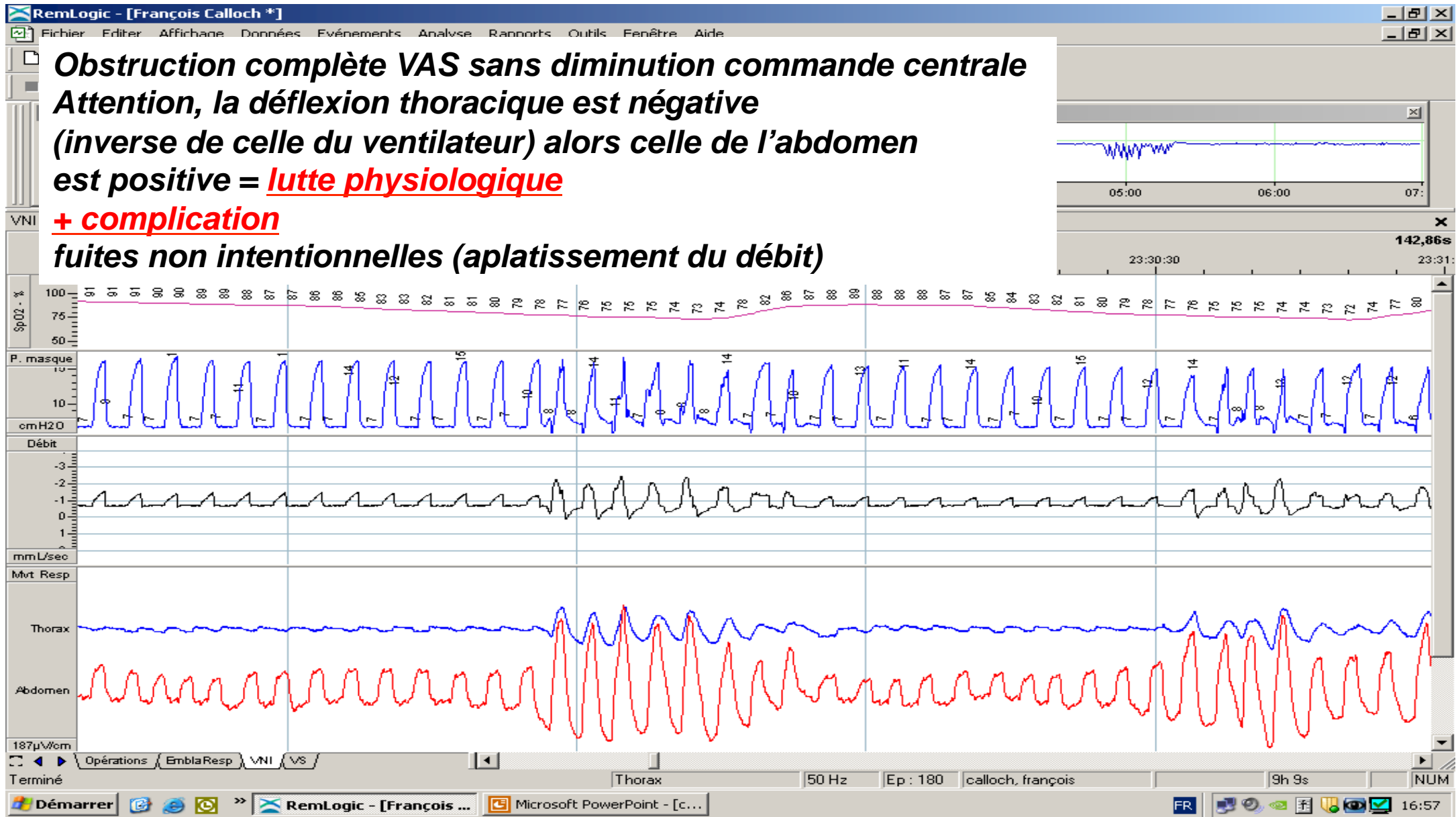




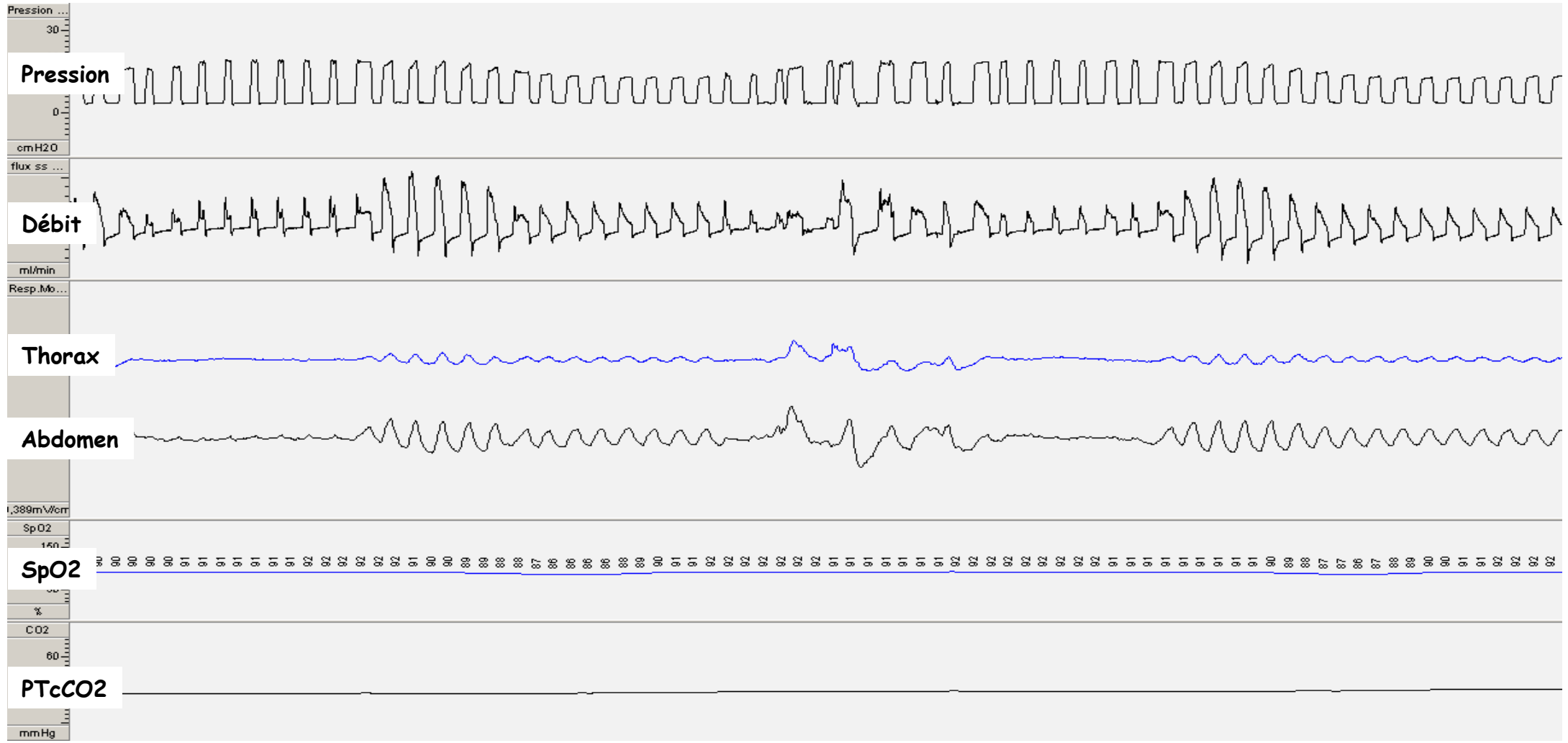
Niveau 2



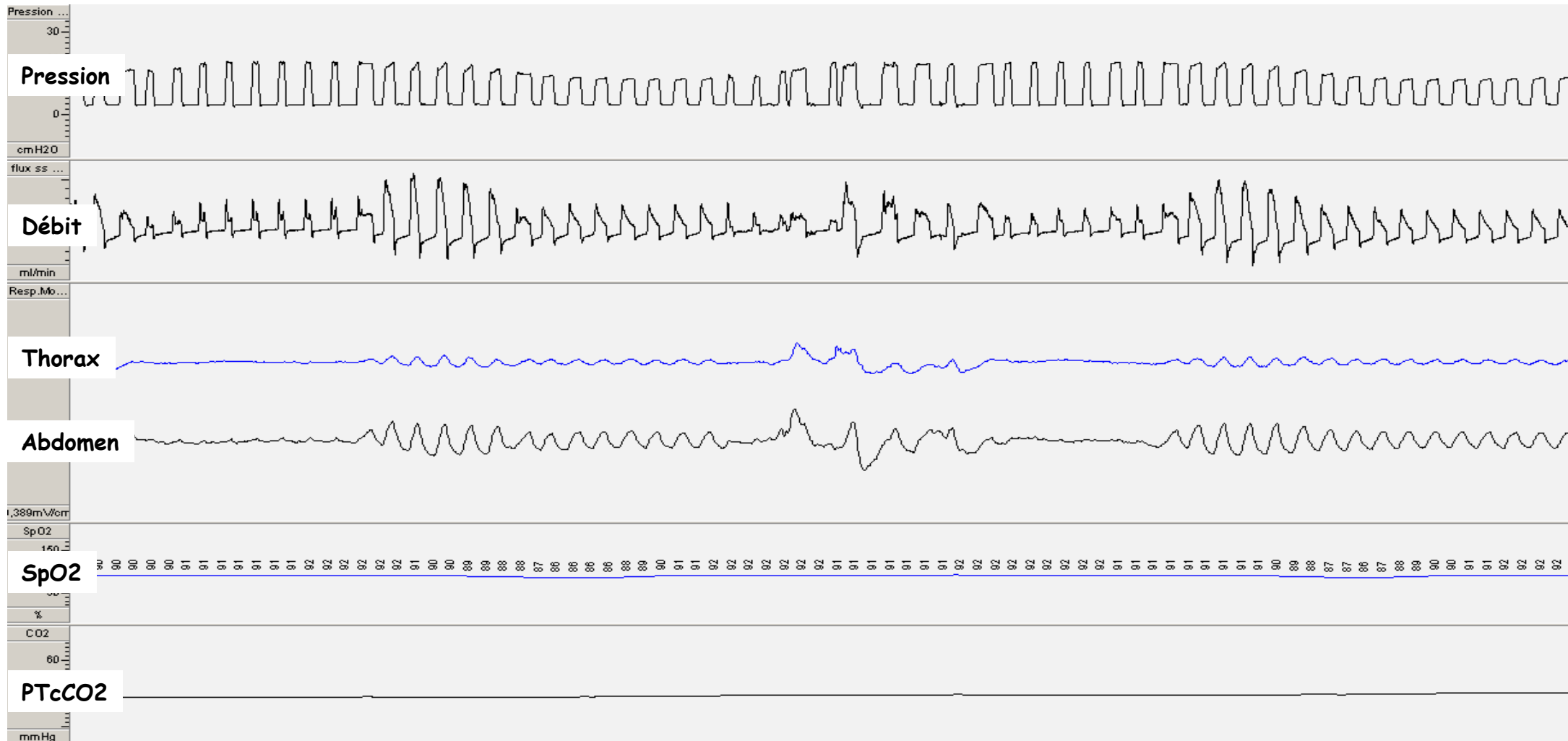
Niveau 2



Niveau 2




Niveau 2




Ventilation barométrique avec volume cible
Obstruction des VAS avec diminution de la commande centrale
Événements périodiques induits par le volume cible

Niveau 2

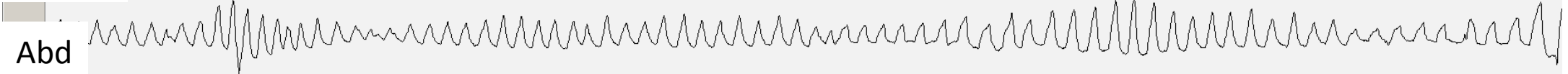Pression




Débit



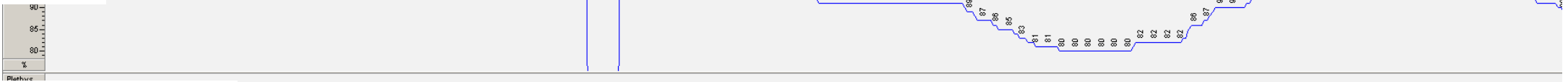
Thorax



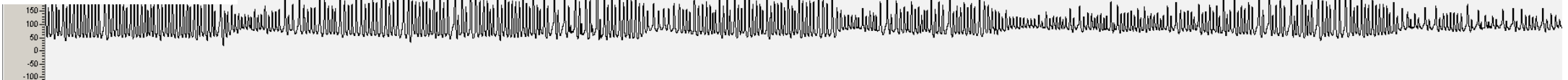Abd



SpO2



Onde de pouls




Niveau 2

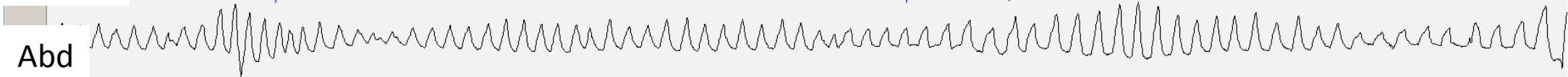
Pression




Débit



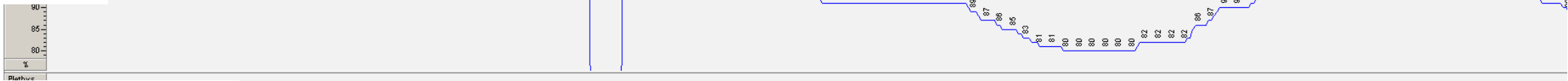
Thorax



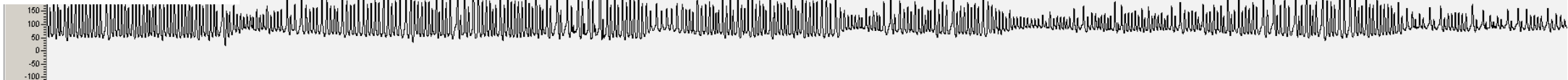Abd



SpO2



Onde de pouls



Barométrique, mode AVAPS AE,
BPCO : Obstruction progressive des VAS sans diminution de la commande
(Noter déphasage thoraco-abdominal progressif jusqu'à l'opposition de phase
Absence d'adaptation du ventilateur !!)